

# Neuropatie en Limfoom

## 'N KLINIES-PATOLOGIESE BESPREKING

F. P. RETIEF, D. J. J. VAN VELDEN

### SUMMARY

A 61-year-old White male presented with a 6-weeks' history of febrile diarrhoea, followed by progressive weakness. On examination he was pyrexial with retarded cerebation, general muscular atrophy, areflexia and patchy hypo-aesthesia of the extremities. He developed progressive respiratory failure, and died on the sixth day in spite of assisted respiration. Necropsy showed diffusely infiltrating malignant lymphoma, of poorly differentiated histiocytic type. No demyelination was noted, but a degree of lymphomatous peripheral nerve involvement was demonstrated. Although lymphoma may cause a variety of neurological complications, progressive peripheral neuropathy is very unusual.

*S. Afr. Med. J.*, 48, 1475 (1974).

### PASIËNT-GEGEWENS

'n Een-en-sestig-jarige Blanke man het 2 maande voor opname heeltemal gesond afgetree as lektor by die Bloemfonteinse Onderwyserskollege. Ses weke voor opname ontwikkel hy diarree (los stoelgange sonder bloed of slym), waarvoor hy 'n 5-dag kursus Quixalin (halquinol) tablette neem. Die diarree en ligte buikkrampe verdwyn spoedig. Enkele dae later ontwikkel hy 'griep' met hoofpyn, effense neusbloeding en 'n lastige, nie-produktiewe hoes. Toe hierdie simptome kompleks 10 dae later opklaar, het hy besonder swak gevoel, 'n simptoom wat daarna geleidelik vererger het. Tien dae voor opname ontwikkel hy 'n strawwe pyn in die regter lendegebied wat aanvanklik ge-

diagnoseer is as niersteenkoliek. Daar was egter geen urinêre simptome of hematurie nie; die pyn het nie verband gehou met hoes of asemhaling nie.

By spesifieke navraag was daar geen abnormale kortasemheid nie, hoewel hy enkele kortstondige episodes van hartkloppings opgemerk het. Die eetlus was swak en massaverlies het ingetree. Daar was geen gewrigsontsteking of ruggpyn nie, die visus het normaal gebly en geen sensasie-stoornisse is opgemerk nie. Die pasiënt het nie gerook nie en vorige operasies het slegs tonsilektomie en appendisektomie ingesluit.

By ondersoek was die pasiënt ooglopend siek en uiters swak — in so 'n mate dat hy nie kon regop staan of homself voed nie. Sy temperatuur was 40°C, met chemose van beide oë. Vroeë ptose is opgemerk, maar daar was geen beduidende kliervergroting, trommelstokvingers, geelsug, sianose, edeem, kuitteerheid of pigmentasie nie. Matige dehidrasie was aanwesig.

Kardiovaskulêre ondersoek het 'n bloeddruk van 100/70 mmHg getoon, pols 162/min en reëlmatig met tasbare perifere polse, en 'n hart wat klinies normaal voorgekom het. Respiratoriese ondersoek het vlak tagipnee (30/min) getoon, asook 'n steendowwe bekloppingstoon by die regter longbasis; respiratoriese klanke in hierdie gebied was gedemp sonder brongiale asemhaling of pleurale wrywing.

Ondersoek van die spysverteringskanaal het 'n normale mond en keelholte getoon met 'n droë tong, en die lewer-rand was net tasbaar. Geen abnormale massas, orgaanvergroting of geruise is waargeneem nie en die rektale ondersoek en genitalieë was normaal.

By neurologiese ondersoek was vertraagde serebrasie opvallend. Kraniale senuwees was essensieel normaal sonder diplopie, gesigsveld-inkorting of abnormale retinale bevinding (benewens graad 1/4 arteriosklerotiese afwykings). Algemene spieratrofie, maksimaal in die bobene, was geassosieerd met afname in spierkrag, maar fasikulasie was afwesig. Peesrefleksie was erg afgestomp of afwesig, abdominale refleksie nie uitlokbaar nie, en die soolrefleksie neutraal. Alhoewel sensasie-ondersoek weens benewelde

**Departemente Interne Geneeskunde en Anatomiese Patologie,  
Universiteit van die Oranje-Vrystaat, Bloemfontein, OVS**  
F. P. RETIEF, M.B. CH.B., M.R.C.P., M.D., *Professor*  
D. J. J. VAN VELDEN, M.B. CH.B., M.MED. (PATH.), *Professor*

Datum ontvang: 14 Februarie 1974.

psige moeilik was, is 'n kollerige hipo-estesia van alle ledemate tog gedemonstreer. Serebellêre funksie kon nie doeltreffend getoets word nie, maar daar was geen nistagmus aantoonbaar nie. Sfinkterfunksie was normaal.

Sykamertoetse het normale urine getoon met die volgende perifere bloedbevindinge: hemoglobien 16,2 g/100 ml, leukosiete 3 600/mm<sup>3</sup> (metamielosiëte 1%, stafselle 12%, neutrofiel 70%, limfosiëte 14%, monosiëte 1%), besinking 7 mm/uur Westergren.

Sy algemene toestand het na opname progressief versleg. Die bloeddruk het egter nie verder gedaal nie en urinêre volume het bevredigend gebly. Die spierswakheid het sodanige respiratoriese inkorting veroorsaak dat trageostomie en geassisteerde respirasie op dag 3 toegepas moes word. Op dag 4 was dit nie meer moontlik om met die pasiënt te kommunikeer nie en die temperatuur het gedaal na 'n normale vlak, terwyl die pols gestabiliseer het op ongeveer 100/min. Ten spyte van volgehoue ondersteunende terapie, wat groot dosisse antibiotika ingesluit het, het die pasiënt op dag 6 gesterf.

## BESPREKING

### Dr. F. J. Retief (Departement Interne Geneeskunde):

Die pasiënt het 'n siektegeskiedenis van 6 weke, gekenmerk deur geleidelike swakheid na 'n episode van diarree (behandel met Quixalin), daaropvolgende 'griep' en toe erge regter lende pyn. Bevindinge was suggestief van regsydige pleurale effusie met koorssiekte, spieratrofie met waarskynlike polineuropatie en moontlike skokbeeld. Ter inleiding knoop ek my bespreking aan twee aspekte, naamlik pleurale effusie, en perifere neuropatie met spieratrofie.

Die borskas-röntgenfoto en EKG behoort verder lig te werp op die vermoedelike pleurale effusie (röntgenfoto beskikbaar gestel). Hierdie, in die liggende posisie geneem, toon 'n hartskaduwee binne normale perke, hilusse moontlik verdig, maar die opvallende afwyking is 'n klein effusie by die regter basis met waarskynlike infektiewe infiltrasie van die regter onderkwab.

**Dr. P. H. T. Kleyhans (Departement Interne Geneeskunde):** Die EKG toon 'n sinus-tagikardie, regter-as deviasie met klein QRS-komplekse.

**Dr. F. J. Retief:** Hoewel die regsydige pyn nie kenmerkend van pleuritiese pyn was nie, sou die geskiedenis, radiologiese beeld en EKG inpas by pulmonale embolisme. In die bene was geen bewys van aktiewe tromboflebitis nie, maar die pasiënt was in groot mate onaktief. Is toetse vir plasma-fibrienmonomere gedoen?

**Prof. F. P. Retief:** Die protamiensulfaat en etanolgel presipitasietoetse was beide negatief en plasma-fibrienafbraakprodukte (FAP) meer as 10, maar minder as 40 µg/ml. Die FAP was dan slegs gering verhoog en die mono-meertoetse negatief, maar hierdie bevinding sou natuurlik nie 'n pulmonale embolus van 10 dae tevore uitskakel nie.

**Dr. F. J. Retief:** Benewens pulmonale embolisme moet veral tuberkulose effusie en maligne siekte (veral bronguskarsinoom) uitskakel word. Laasgenoemde patologie sou ook neiging tot veneuse trombose en pulmonale embolisme meebring. Is pleurale aspirasies en pleurale biopsie uitgevoer?

**Prof. F. P. Retief:** Biopsie is nie gedoen nie, maar 'n strooikleurige vog is by pleurale proefpunksie verkry, waarop die volgende ondersoeke gedoen is: proteïen 2,0 g/100 ml, kweking negatief, geen suurvaste basille gesien nie en sitologie toon nie maligne selle nie.

**Dr. F. J. Retief:** Die lae vog-proteïenwaarde sou teen tuberkulose tel, maar pas by 'n maligne effusie. Is die sputumondersoek vir maligne selle en brongoskopiese uitgevoer?

**Prof. F. P. Retief:** Weens sy swak toestand kon geen bevredigende sputummonster verkry word nie, maar brongoskopiese is wel uitgevoer. Benewens etterige slymvliesveranderinge, is geen besondere patologie (in besonder geen neoplasma) waargeneem nie. Herhaalde trageostomie-deppers het slegs 'n twyfelagtige *Enterobacter*-kweking opgelewer.

**Dr. F. J. Retief:** Ek wil oorgaan tot die probleem van spieratrofie en polineuropatie, en vra eerstens wat die lumbaalpunksie opgelewer het.

**Prof. F. P. Retief:** 'n Helder serebrospinale vog (SSV) is verkry, met normale druk en meganika. Laboratorium-analise toon: proteïen 45 mg/100 ml, glukose 57 mg/100 ml, chloried 122 mEkw/liter; geen selle of organismes is waargeneem nie en kweking was steriel.

**Dr. F. J. Retief:** Die normale SSV-proteïenvlak is atipies vir die Guillain-Barré-sindroom, maar skakel nie infektiewe polineuritis uit nie. Die beeld van voorafgaande 'griep' is tipies van hierdie polineuritis, so ook die klem op motoriese eerder as sensoriese uitval. Hier was geen kliniese bewys van diabetes nie, maar in die differensiële diagnose van polineuritis moet siektes soos porfirie en die kollageensiektes uitskakel word. Is die stoelgang en urine vir porfirien ondersoek?

**Prof. F. P. Retief:** Stoelgang en urine was negatief vir porfirienes en die LE-seltoets was ook negatief. Histologiese bewys vir poliarteritis nodosa is nie gesoek nie.

**Dr. F. J. Retief:** Onder moontlike toksiese middels as etiologiese agens vir neuritis moet loodvergiftiging uitskakel word. Die meegaande sensoriese uitval en res van die kliniese beeld sou nie hierby inpas nie. Die anti-diarree-middel, Quixalin, moet egter oorweeg word, na aanleiding van 'n geheimsinnige neurologiese beeld wat die afgelope dekade, veral in Japan, goed beskryf, en aan die naverwante iodokinolone-middels toegeskryf is.<sup>1</sup> Die beeld het gevolg op die toediening van hierdie anti-diarree middel en is onlangs subakute miëlo-optikoneuropatie (SMON) genoem. Dit het normaalweg 'n goeie prognose (mortaliteit 3-5%), hoewel die verloop uiters kronies mag wees. Daar is outoriteite wat meen dat hierdie siekte nie deur die iodokinolone nie, maar wel deur 'n meergaande virus (terselfdertyd verantwoordelik vir die diarree) veroorsaak word. Die tipiese beeld sluit in 'n griepagtige prodromale fase, 'n akute of subakute (oorwegend sensoriese) neuropatie met ataksie (hoewel spierswakheid nie ongewoon is nie) en selfs paraplegie. Die nervus opticus is die enigste kraniale senuwee wat gereeld aangetas word — 'n kwart van die pasiënte ondervind visuele stoornisse en 5% optiese atrofie. Laboratoriumondersoeke van bloed en SSV is gewoonlik negatief. By hierdie pasiënt is SMON dus 'n moontlike, maar onwaarskynlike diagnose.

**Prof. F. P. Scott (Departement Dermatologie):** Quixalin is 'n chlorokinoloon, nie 'n iodokinoloon nie. Sover ek weet is die siekte nog nooit met die chloro-derivaat geassosieer nie.

**Dr. F. J. Retief:** Sogenaamde 'maligne neuropatie', sekondêr tot bronguskarsinoom, moet hier 'n sterk moontlikheid wees: 'n oorwegend motoriese neuropatie met negatiewe SSV-ondersoeke. Bronguskarsinoom mag ook deur die oormatige produksie van 'n AKTH-agtige substans swakheid veroorsaak, gewoonlik tesame met glukosurie en 'n metaboliese alkalose. Aangesien ontoepaslike ADH-afskeiding deur 'n tumor ook in die bloed-elektroliete mag reflekteer, sal ek graag die pasiënt se bloedchemie vernem.

**Prof. F. P. Retief:** Elektroliete is by verskeie geleenthede gedoen, maar die opname-bevindinge was heeltemal verteenwoordigend: natrium 132, kalium 5,3, chloried 99 en standaard bikarbonaat 17mEkw/liter; basis-oormaat -9. Bloedgaswaardes het aanvanklik op geringe hipoksemie en hiperventilasie gedui. Bloed-ensiemvlakke was soos volg: alkaliese fosfatase 71, aspartien transaminase 79, LDH 750, CPK 33 en aldolase 34 internasionale eenhede. LDH is dus straf verhoog, aspartien transaminase effens verhoog, maar die ander waardes binne normale perke — 'n ongewone beeld vir aktiewe spierafbraak. 'n Aanvanklike bloedureum van 160 mg/100 ml, wat ten tye van sy dood gestyg het na 235 mg/100 ml, was 'n onverwagte bevinding. Hoe sou u dit verklaar en kon dit die neuropatie veroorsaak het?

**Dr. F. J. Retief:** Uremie mag chroniese neuropatie veroorsaak, maar waarskynlik nie so 'n snelverlopende letsel nie. Die pasiënt het by opname waarskynlik 'n skokbeeld gehad (tagikardie en geringe hipotensie), en dit tesame met leukopenie, 'n koorsiekte en nierversaking, herinner aan Gram-negatiewe septisemie. Hoewel septisemie nie die hele beeld kan verklaar nie, kon dit 'n belangrike onderdeel van die siekteproses gewees het. Is 'n bloedkweking gedoen en wat was die plaatjietelling?

**Prof. F. P. Retief:** Bloedkweking was negatief. Die plaatjietelling was 36 000 mm<sup>3</sup>. Dr. Heyns, sal u asseblief oor die perifere bloedbleed verder kommentaar lewer?

**Dr. A. du P. Heyns (Afdeling Hematologie):** Benewens die trombositopenie en limfopenie, was daar op die perifere bloedsere hiperbasofiele limfosiete soos by sekere virusiektes, na massiewe bloedoortapping of selfs by limfosarkoom gesien word.

**Dr. F. J. Retief:** Ten spyte van die negatiewe bloedkweking kan Gram-negatiewe septisemie nie uitgeskakel word nie. Limfopenie mag voorkom by verlengde kortisonbehandeling, limfoom (veral Hodgkingsiekte) en by strawwe siek pasiënte — in ons ondervinding 'n kenmerkende bevinding by fulminerende tuberkulose.<sup>2</sup> Pulmonale embolisme (veral herhalende episodes) mag 'n skokbeeld presipiteer wat op prerenale basis uremie sou vererger het.

**Prof. D. J. J. van Velden (Departement Anatomiese Patologie):** U het nog nie die aanvanklike regssydige lendepyn verklaar nie. Dink u dit was pleurities van aard?

**Dr. F. J. Retief:** Dit was atipies vir 'n pleuritiese pyn, en kon 'n verwysde pyn van elders, bv. werwelpatologie gewees het. In dié verband dink 'n mens ook aan miëlom-

matose wat benewens beenletsels ook perifere neuropatie en nierversaking mag veroorsaak. Die röntgenfoto van die borskas het geen miëlomletsels van die benige strukture getoon nie, maar ek sou graag 'n beenmurgondersoek en proteïen-elektroforese wou sien.

**Prof. F. P. Retief:** 'n Beenmurgpunksie is nie uitgevoer nie, maar proteïen-elektroforese toon die volgende: totale proteïen 4,5; albumien 1,8;  $\alpha_1$ -globulien 0,4;  $\alpha_2$ -globulien 0,9;  $\beta$ -globulien 0,5;  $\gamma$ -globulien 0,8 g /100 ml sonder 'n monoklonale piek.

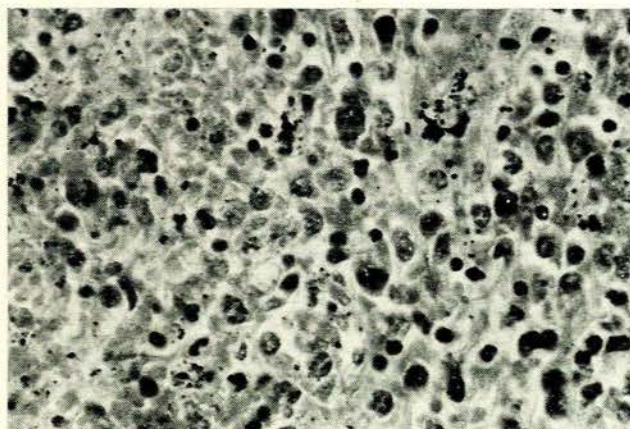
**Dr. F. J. Retief:** Die albumien is baie laag en  $\alpha_2$ -globulien verhoog. Die beeld sou pas by chroniese siekte met weefselafbraak, maar is nie ten gunste van miëlomatose nie. Die normale besinkingsnelheid is ook teen dié siekte. Ek wil die siektebeeld graag soos volg saamvat:

- (i) maligne neuropatie sekondêr tot bronguskarsinoom;
- (ii) uremie, deels op prerenale basis, as gevolg van Gram-negatiewe septisemie (? pulmonale embolus);
- (iii) limfopenie (en hipo-albuminemie) as deel van 'n uitputtingsreaksie tot ernstige sistemiese siekte.

## BEVINDINGE BY OUTOPSIE

**Dr. G. de Bruin (Departement Anatomiese Patologie):** Outopsie is 23 uur na dood uitgevoer. Toepaslike bevindinge by die interne organe was die volgende:

**Limfnodes:** Veelvuldige groot limfnodes, tot 3,5 cm in deursnit, is in die mediastinum en peribronchiale areas gevind. Die brongi en tragea is vir 'n primêre karsinoom deursoek, maar histologies kon tumor-infiltrate slegs naby die hilus in die omgewing van kliere gevind word. Mikroskopies was hierdie limfnodes diffuus geïnfiltreer deur tumor met vernietiging van die normale argitektuur en infiltrasie van omliggende vet- en bindweefsel (Afb. 1). Die tumorselle was diffuus en enkelverspreid sonder 'n neiging tot sameklomp, en swak gedifferensieer met wisseling in grootte en vorm. Die selle het hoofsaaklik 'n matige hoeveelheid eosinofiele sitoplasma bevat en in die kerne 'n growwe onreëlmatige chromatien-struktuur wat periferies saamgeklomp het. Reuseselle met 2 tot 3 kerne



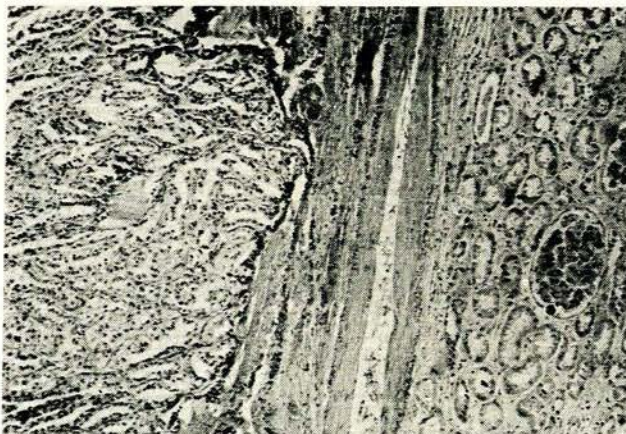
Afb. 1. Snit van 'n limfnode wat diffuse infiltraat van maligne limfoomselle toon ( $\times 300$ ).

is ook gesien, maar het nie aan die kenmerke van Reed-Sternberg-reuseselle voldoen nie. Veelvuldige normale en abnormale mitoses is in die tumorselle waargeneem. Spesiale ondersoek vir spier- en dwarsstreping was negatief. Baie retikulien is in die gewas aangetoon en dit wou voorkom of die tumorselle vesels vorm wat individuele selle omring. Dele van die tumor was nekroties. Hierdie tumor-infiltraat kon nie in snitte van die beenmurg gevind word nie. Makroskopies en mikroskopies was daar geen herkenbare timusweefsel nie.

**Kardiorespiratoriese stelsel:** Matige aterosklerotiese veranderinge is in die bloedvate en ook koronêre arteries waargeneem, maar sonder erge vernouing of afsluiting. Ondersoek van die hart het nie noemenswaardige afwykings opgelewer nie. Die regter en linker pleurale holtes het onderskeidelik 1300 en 600 ml helder, strooikleurige vog bevat. Beide longe was onreëlmatig gestu met donkerrooi en bleker areas. Die massas van die regter en linker long was onderskeidelik 900 en 925 g. In die areas van donker stuwing het die mikroskopiese ondersoek vars intra-alveolêre bloeding en stuwing getoon, maar geen uitgesproke infarkisie of intravaskulêre trombusse nie. Veral in die hilusgebied is baie tumorsel-infiltrate gesien. Fokale areas van akute inflammatoriese sel-infiltrate was beperk tot die omgewing van brongi en die interstitium.

**Buik:** Met ondersoek van die buikholte is 'n diffuus-vergrote lewer en milt gevind. Die massa van die milt was 650 g, die kleur rooibrui en konsistensie ferm. Die snyvlak het geen omskrewe tumor-uitsaaiings bevat nie, maar histologies is dieselfde tumor as hierbo gevind met die parenkiem diffuus verplaas. Ook in die lewer en byniere is fokale infiltrate van tumor gevind wat nie makroskopies sigbaar was nie. Ondersoek van die dermkanaal en pankreas het nie positiewe bevindings opgelewer nie.

Aan die onderpool van die regter nier was daar 'n goedomskrewe, geelwit tumor, 2 cm in deursnit. Histologies het hierdie gewas geblyk 'n adenoom te wees met goed gedifferensieerde tubules en papillêre prosesse belyn met reëlmatige kubiese epiteel (Afb. 2). Elders in die nier is enkele groepies tumorselle, soos beskryf in die limfnode, gevind. In die gebied van die nierbekken was die



Afb. 2. Snit van regter nier toon aan eenkant 'n goed gedifferensieerde adenoom wat geen ooreenkoms het met tumorselle van Afb. 1 nie ( $\times 120$ ).

weefsel geïnfiltreer deur nie-spesifieke inflammatoriese selle, veral limfosiete. Die byniere was nie vergroot nie, maar 'n enkele klein fokus van tumorselle is in een bynier gevind. Die prostaatklier was matig vergroot en in die interstitium van die testes was groepies limfoomselle sigbaar.

**Senuweestelsel en spier:** Die brein, meninges en rugmurg is ondersoek en verwyder. Snitte op verskeie vlakke van die brein en rugmurg het histologies normaal voorgekom; geen tumorinfiltrate, demielinisasie of ander patologie kon met spesiale kleurings aangetoon word nie. Die voorkoms van perifere senuwees en willekeurige spier was binne normale perke. Snitte van die diafragma het egter digte perineurale tumorsel-infiltrate getoon en van dié selle was selfs binne die skedes van senuweevesels.

### Patologiese Diagnose

1. Maligne limfoom, histiositiese seltipe, swak gedifferensieer. Aantasting van veral limfnodes in die toraks met aanliggende longweefsel, milt, lewer, byniere, niere en testes.
2. Polineuropatie met limfoom-infiltrasie van sommige perifere senuwees, maar geen histologiese spiersiekte nie.
3. Adenoom van die regter nier met geringe piëlonefritis.
4. Fokale areas van vars intra-alveolêre bloeding, traagitis en bronchitis.
5. Algemene aterosklerose, graad II.

**Dr. A. du P. Heyns:** Kon die orgaan-infiltrate nie dalk nog metastases vanaf 'n atipiese nierkarsinoom (tans as adenoom gediagnoseer) wees nie?

**Prof. D. J. J. van Velden:** Die diffuse, prominente milt-infiltrasie sou teen karsinoom-metastases tel. Histologies was die verskil tussen die niertumor en maligne infiltrate ook treffend.

### FINALE OPSOMMING

**Prof. F. P. Retief:** Die pasiënt het 'n snelverlopende polineuropatie gehad, geassosieer met 'n maligne limfoom van die histiositiese tipe. Die kliniese vermoede van primêre miopatie is nie histologies bevestig nie en spieratrofie was waarskynlik sekondêr tot die neuropatie. Die limfoproliferatiewe siektes mag 'n verskeidenheid van neurologiese sindrome veroorsaak:<sup>3</sup>

- (i) Direkte infiltrasie van senuwees, brein of rugmurg deur tumormassas of infiltrate.
- (ii) Bloedings in neurologiese weefsel as deel van 'n trombositopenie of ander bloedingsneigings.
- (iii) Iatrogene komplikasies, byvoorbeeld die neuropatie van vincristine-behandeling.
- (iv) Meegaande infeksies, o.a. die virus van herpes zoster, asook bakteriële infeksies as gevolg van behandelingsleukopenie.
- (v) Neurologiese afwykings sekondêr tot metaboliese komplikasies soos die hipoglukemie van retroperitoneale sarkome en makroglobulien-geïnduseerde bloedvloeiestoornisse.

(vi) Enkefalopatie, waarskynlik as gevolg van meegaande virusontsteking, waarvan die sogenaamde progressiewe multifokale leukoënkefalopatie miskien die beste beskryf is (diffuse brein-demiëlinisasie, soms met eosinofiele kerninsluitings).

Hoewel neurologiese komplikasies by limfoom dus nie ongewoon is nie, is dit moeilik om die huidige kliniese beeld by een van die vermelde kategorieë in te pas. Die interessante bevinding van perifere senuwee-infiltrasie deur limfoomweefsel is slegs in die diafragmasnitte gevind. Alhoewel dit moontlik is dat meer wydverspreide dergelike aantasting wel teenwoordig was, bly dit onwaarskynlik dat so 'n patologie die pasiënt se algemene verlamming kon veroorsaak het. Ten spyte van negatiewe SSV-bevindinge, was toevallige infektiewe polineuritis seker 'n moontlikheid. Hoewel dit 'n uiters seldsame komplikasie van die limfoproliferatiewe siektes is, wonder mens tog of 'metaboliese' neuropatie sonder histologiese afwykings soos dié wat by karsinoom voorkom, nie hier aanwesig was nie. Wanneer dit wel voorkom by hierdie siektegroep, is miëlo-matose of makroglobulinemie die erkende oorsake.

Blanchard<sup>4</sup> het wel by maligne limfoom, histiositiese tipe, 'n onverklaarde polineuropatie beskryf, maar sy pasiënt het ook rugmurgdemiëlinisasie getoon. Ten spyte van vertraagde serebrasie by ons pasiënt, was demiëlinisasie nie aanwesig nie.

Die uremiebeeld was waarskynlik die gevolg van 'n prerendale faktor, soos septiese skok, by 'n pasiënt met onderliggende piëlonefritis en maligne siekte. Dit is ook waarskynlik dat die regssydige romppyn wel deur 'n pulmonale embolus veroorsaak is, wat ten tye van die outopsie reeds lise ondergaan het. Die nier-adenoom was 'n toevallige bevinding. Die limfopenie en hiperbasofiele limfositie in die perifere bloed pas by limfoproliferatiewe siekte, hoewel eersgenoemde met Hodgkingsiekte en laasgenoemde gewoonlik met limfositiese limfoom saamval.

#### VERWYSINGS

1. Spillane, J. D. (1972): *Brit. Med. J.*, **1**, 506.
2. Venter, J. P. (1974): *S. Afr. Med. J.*, (voorgelê vir publikasie).
3. D'Eramo, N. en Levi, M. (1972): *Neurological Symptoms in Blood Diseases*, bl. 100-263. Londen: Harvey, Miller en Medcalf.
4. Blanchard, B. M. (1962): *Ann. Intern. Med.*, **56**, 774.