

# Eenvoudige (Nie-spesifieke) Ulserasie van die Kolon

L. KROGH, J. H. HANCKE

## SUMMARY

The formation of a simple (non-specific) ulcer of the colon by rupture of an inflammatory haematoma of the wall is described. The cause of the underlying inflammation is obscure. Five new cases are described presenting variously as acute appendicitis, massive haemorrhage, or low intestinal obstruction.

*S. Afr. Med. J.*, 48, 915 (1974).

Hierdie toestand kom selde voor en kan uiteenlopende siektebeelde soos appendisitis, peritonitis, massiewe spysverteringskanaalbloeding en dikdermobstruksie naboots. Ons poog om hierdie verskeidenheid van verskyningsbeelde in ons hipotese te verklaar.

Baillie<sup>1</sup> het waarskynlik die toestand eerste beskryf in 1795, maar Cruveilhier<sup>2</sup> het dit in 1832 betitel. In sy oorsig in 1928 gee Barron<sup>3</sup> die verkeerde verwysing van hierdie werk,<sup>4</sup> volgens Mark en Ballinger.<sup>5</sup> Ten spyte van die tydverloop, bly die grondoorsaak onbekend.

## GEVALBESPREKINGS

### Geval 1

'n Blanke man, 26 jaar oud, het vir 1 maand vae pyn om die umbilikus gehad. Na ete het die pyn in die regter fossa iliaca gelokaliseer en vererger. Hy het 3 sagte, bruin stoelgange gehad en galkleurige vloeistof opgegooi. By ondersoek was daar onwillekeurige spanning oor die regter fossa iliaca.

'n Voorlopige diagnose van akute appendisitis is gemaak. By operasie was die hele sekum en terminale 10 cm ileum, asook die mesenterium, edemateus en hemorragies. By betasting is 'n ronde massa met 'n deursnee van 1,5 cm in die anterior wand van die sekum gevoel. Dit het gebars en 'n ulkus kon gevoel word. 'n Regter hemikolektomie is uitgevoer.

Met makroskopiese ondersoek van die monster is 'n tipiese eenvoudige ulkus gevind wat ontstaan het deur die ruptuur van die intraluminaal hematoom. Histologiese ondersoek het die diagnose bevestig en ook lumen obliterasie en kroniese ontsteking van die appendiks getoon.

Agtien maande later was die pasiënt nog gesond en simptoombvry.

Staatshospitaal, Windhoek, SWA

L. KROGH  
J. H. HANCKE

Datum ontvang: 27 Desember 1973.

### Geval 2

'n Kleurlingman, 25 jaar oud, is opgeneem met 'n matige skokbeeld. Hy het akute onderbuikpyn en die verlies van ongeveer 2 liter bloed per rektum oor die voorafgaande 2 dae gehad. Die buik was drukteer oor die umbilikus, en sigmoïedoskopie tot 'n diepte van 25 cm was normaal. Hy is geresussiteer en konserwatief behandel vir vermeende bloeding as gevolg van peptiese ulserasie. Twee dae later het hy massief gebloei, en na resussitasie is 'n laparotomie gedoen.

Die terminale 50 cm ileum en die kolon was met donkerrooi bloed gevul en die verkeerde gevolgtrekking is gemaak dat die bloed van die maag kom, waar die bloeding intussen opgehou het. Geen oorsaak kon met 'n gastrostomie gevind word nie en weens sy swak toestand is 'n vagotomie en piloroplastie in plaas van 'n blinde gastrektomie gedoen.

Op die tiende dag het hy 'n massiewe rektale bloeding gehad en sy bloeddruk kon met moeite gehandhaaf word. Onder narkose is sigmoïedoskopie vasgestel dat die bloeding van hoër as 25 cm kom. By laparotomie is dieselfde beeld weer gevind, en dit is besef dat die bloed deur 'n inkompetente ileosekale klep teruglek. Met dermklemme is vasgestel dat die bloeding van die regter kolon kom, maar 'n totale kolektomie met ileosigmoïedaansluiting is gedoen. Sedert opname het hy 'n totaal van 14 liter bloed ontvang.

Die monster het 'n 4 mm eenvoudige ulkus in die hepatische boog getoon en die diagnose is histologies bevestig. Post-operatief het 'n fistel gevorm wat met konserwatiewe behandeling opgeklaar het. Hy is na 3 weke ontslaan en was 2 jaar later nog gesond.

### Geval 3

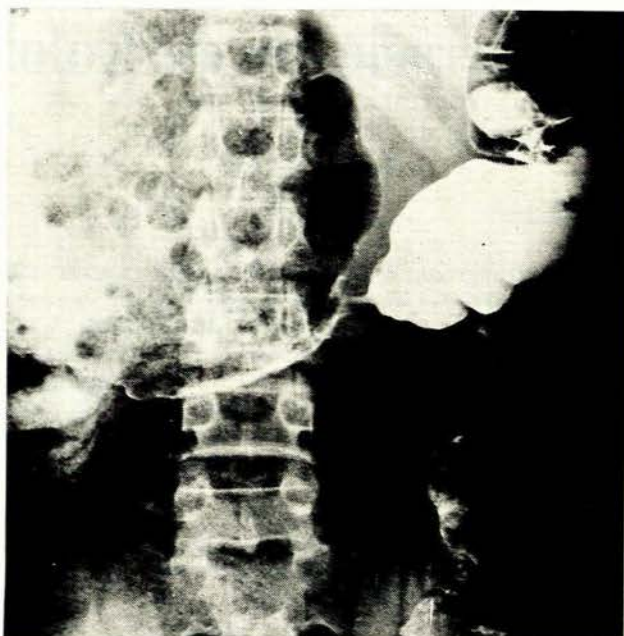
'n Sestienjarige Ovambo met chroniese buikpyn en buikopsetting is gesien. 'n Appendisektomie was voorheen gedoen vir die pyn, en die geneesheer het opgemerk dat die sekum uitgeset was. 'n Barium klisma is gedoen en 'n striktuur van die transverse kolon gesien (Afb. 1).

'n Diagnose van eenvoudige ulserasie is gemaak en 'n regter hemikolektomie is uitgevoer. By laparotomie was dit duidelik dat daar 'n vorige perforasie by die striktuur was, wat verseël het. Histologie het fibrose en eenvoudige ulserasie getoon.

Een jaar later was die pasiënt nog gesond.

### Geval 4

'n Sewentigjarige Angolees het vir 5 maande episodes van pyn in die linker hipochondrium, buikopsetting en braking gekry. Hy is voorheen sonder sukses behandel vir buiktuberkulose. Sy algemene toestand was swak en op



Afb. 1. In geval 3 was 'n stenose van die dwarskolon met proksimale uitsetting sigbaar op barium klisma.

buikoorsigplate en 'n barium klisma-onderzoek is 'n vernouing in die sigmoïed kolon vasgestel.

'n Voorlopige diagnose van karsinoom is gemaak, maar by operasie was daar 'n eenvoudige striktuur en 'n segmentale kolektomie en kolostomie is gedoen. Na sluiting van die kolostomie is hy ontslaan. Opvolging was nie moontlik nie.

Die diagnose is histologies bevestig.

### Geval 5

'n Agt-en-twintigjarige Angolees is opgeneem met 'n opgesette buik, braking en hardlywigheid. By ondersoek was daar massaverlies en 'n opgesette buik met sigbare peristalse. Daar was 'n gladde, teer gewas in die linker fossa iliaca tasbaar. Die siekte het 4 maande vroeër met lae buikpyn en melena begin. 'n Barium klisma-onderzoek het 'n vernouing van die dalende kolon met byna totale obstruksie getoon.

'n Voorlopige diagnose van eenvoudige ulkus met fibrose is gemaak en 'n linker hemikolektomie en sekostomie is gedoen. Die post-operatiewe verloop was bevredigend en hy is gesond ontslaan. Opvolging was nie moontlik nie.

Die diagnose is histologies bevestig.

### HIPOTESE

'n Inflammasie van onbekende oorsaak ontstaan in die kolonwand, met edeem en intramuraal bloedings. Een of meer hematomata breek deur die slymvlies om 'n ulkus te vorm.

In die sekum en stygende kolon ontstaan daar 'n akute beeld wat met appendisitis verwar kan word. Die ulkus

kan perforereer en peritonitis veroorsaak of 'n bloedvaat blootlê en bloeding veroorsaak. Hierdie verloop kan veroorsaak word deur proteolitiese ensiemes wat nog in die voedselbrei aktief is. Indien die ulkus egter genees, kom slegs vae buikpyn voor.

In die dwars en dalende kolon is die ensiemes nie meer aktief nie, en chroniese ulserasie met fibrose volg, wat later tot intestinale obstruksie kan lei. Bloeding kan voorkom as gevolg van die ulkus op 'n latere stadium.

### BESPREKING

In geval 1 is opgemerk hoe 'n eenvoudige ulkus werklik gevorm word deur ruptuur van 'n inflammatoriese hematoom in die lumen. Die oorsaak van die inflammasie bly egter onbekend. Vaskulêre, senuwee, infektiewe, traumatiese, voedings- en hormoonoorsake word in verskeie werke genoem. Stewart en Jones<sup>6</sup> beskryf 'n soortgelyke siekte wat in rotte voorkom, maar ook hier is die oorsaak nie bekend nie.

Smithwick *et al.*<sup>7</sup> verwys na die verskil in verloop van die siekte in die regter- en linkerkant van die kolon. Die latere-stadium ulkus aan die linkerkant, wat gepaard gaan met bloeding, toon ooreenkoms met die *Dehnungschwür* wat proksimaal tot stenose voorkom. Andersins word die akute beeld aan die regterkant teenoor die chroniese beeld links goed verklaar deur die verskillende eienskappe van die voedselbrei in die betrokke gedeeltes.

Mark en Ballinger<sup>5</sup> beskryf 'n ulkus met 'n deursnee van 5 cm, terwyl die kleinste slegs 2 mm was. Ongeveer 71% van gevalle kom regs voor en 17,3% gevalle het meer as een ulkus. By 7,5% van gevalle is daar ook peptiese ulserasie. Daar was nog nooit 'n herhaling van ulserasie nie.

Die natuurlike verloop van die siekte word beskryf deur Parker,<sup>8</sup> wat die onsuksesvolle behandeling van twee gevalle in 1887 weergee. Morel en Secheyron<sup>3</sup> het in 1895 die eerste geval suksesvol behandel deur 'n regter hemikolektomie te doen. Dit is nog steeds die aangewese behandeling, alhoewel party gevalle suksesvol behandel is deur die ulkus te invagineer of selfs net te heg. Aan die linkerkant is segmentale reseksie met of sonder proksimale dekompresie aangedui.

Die twee genoemde verwysings beklemtoon die verbetering in prognose wat chirurgiese behandeling meebring het. Alhoewel die siekte seldsaam is, is dit belangrik om dit voor of gedurende die operasie te herken, want dit bepaal die aard van die chirurgiese ingreep. In teenstelling met karsinoom aan die linkerkant van die kolon, is 'n meer plaaslike reseksie aangedui, terwyl oorhegting of 'n hemikolektomie regs nodig is.

### VERWYSINGS

1. Baillie, M. (1795): *The Morbid Anatomy of Some of the Most Important Parts of the Human Body*. 1ste Amer. uitg. Albany: Barber en Southwick.
2. Cruveilhier, J. (1832): *Bull. Soc. Anat.*, **7**, 1.
3. Barron, M. E. (1928): *Arch. Surg.*, **17**, 355.
4. Cruveilhier, J. (1830): *Rectum: Atlas d'anatomie et pathologie*, bl. 4. Paris: Baillière.
5. Mark, H. I. en Ballinger, W. F. (1964): *Amer. J. Gastroint.*, **41**, 266.
6. Stewart, L. S. en Jones, B. F. (1941): *Arch. Path.*, **31**, 37.
7. Smithwick, III, M. D., Anderson, R. P. en Ballinger, W. F. (1968): *Arch. Surg.*, **97**, 133.
8. Parker, C. A. (1887): *St Bartholomew's Hosp. Rep.*, **23**, 213.