

Kleur-Termografie

C. J. B. MULLER

OPSOMMING

Thermography is discussed, and attention is drawn to its ancillary value in making a diagnosis. Some examples of thermograms are demonstrated.

S. Afr. Med. J., 48, 731 (1974).

Een van die basiese vereistes in geneeskunde is die anatomiese ligging en lokalisering van 'n siektetoestand. Kleur-termografie is 'n spoedige metode wat enige verandering in die hittegraad van 'n deel van die liggaam, veroorsaak deur 'n verandering in die bloedvloei, gewoonlik as gevolg van siekte, aandui. 'n Termogramkamera is reeds 2 jaar in gebruik by die Karl Bremer-hospitaal en alhoewel daar nog baie verbeterings in die ontwerp sal moet plaasvind, is daar min twyfel dat termografie een van die aanvullende ondersoeke van die toekoms sal word—veral met benutting van 'n rekenoutomaat daarby.

Hittefisiologie

Die mens is homeotermies, en kan as gevolg van konstante metabiese verwerking van veral vet en stysel, interne hitte opwek. Deur middel van die termostatiesse kontrole uitgeoefen deur die hipotalamus word die hitte weer, as gevolg van subkutane en vel-bloedvloei deur die liggaam afgekoel deur straling, geleiding en verdamping (twee-derdes deur straling.) Sonder om die detail van die fisika in verband met liggaamstraling te beskryf, moet gemeld word dat die golflengte van die spits-stralings-vermoë van die vel, wat $9,3 \mu\text{m}$ is teen 37°C (310°K), baie na aan die perfekte 'swart liggaam bestraling' is. Die omliggende temperatuur het 'n belangrike effek op die tempo van straling en verkoeling en die volgende is by benadering 'n indeks van hoe die hittebalans behoue bly as 'n persoon bedlënd is in 'n slaappak. Met die kamerhitte onder 25°C sal die persoon bibber; om hitte op te wek bo 25° en tot 31°C sal die vel-bloedvloei die interne temperatuur en die afskeiding van hitte outomaties kontroleer; en van 32°C tot 36°C sal verdamping deur die sweet meganisme help om die balans te behou.

Die vel is omtrent 5°C kouer as die interne temperatuur wat op 'n diepte van 25 mm die maksimum bereik. Vet is 'n doeltreffende isolator en die vet persoon se oppervlakte is koeler as die van sy maer medemens, en laasgenoemde se gluteus areas weer koeler as die res van sy maer liggaam. Miskien het die natuur op dié wyse in

die hitte van die Kalahari die Boesman voorsien van een deel van sy anatomie wat, deur die vet, koel kan bly.

Sekere dele van die liggaamsoppervlak is warm en ander relatief koud. Die dele met hare, lugholtes, en na aan been en waar minder bloedvloei voorkom, is koud, bv. skedel, antra, patella, klavikels en die hakskeen. Warm gebiede kom voor waar daar groot bloedvate is, soos in die nek of kruis en deur straling in die gluteus-vou, die aksilla, onder die mamma, die hande, ens.

Hittebeelde

Wat wel belangrik is in die beoordeling van die norm van die hittebeeld is die simmetrie daarvan, veral as die bloedvloei in die ledemate bepaal word of waar die mammae ondersoek word. Die mammae mag enige van 4 tipes wees; warm, intermediêr, koud of 'n mengbeeld van warm en koud, wat 'n vlekkerige beeld sal toon. Soos verwag kan word, sal hormoon effek die hittebeeld van die mammae baie affekteer. As 'n siftingstoets vir mammakarsinoom kan termografie waardevol wees, aanvullend tot gevone kliniese ondersoek. Persoonlik het ek dit nuttig gevind met die ontleding van sekere mammaprogramme waar daar twyfel was of die afwyking 'n maligne of benigne een was.

Enige diep-liggende siekteproses in die liggaam sal 'n verhoogde hittebeeld op die oppervlak veroorsaak — selfs Hippokrates het dit geweet! Dit lei tot wye nuttigheid in die diagnose van trouma, ontsteking, vasculêre siektes, tumore, asook om behandelingsvatbaarheid in artritis en na simpatektomie, te bepaal. Selfs in neurologie kan dit meehelp om diskusletsels en brein-bloedvloei-veranderinge aan te dui. By arteriële en vasculêre toestande wys dit die koel areas van beperkte vloei of warm areas van kolaterale vloei aan, sodat kontrole-arteriogramme en venogramme nie altyd nodig is nie.

Die ondersoek is skadeloos vir die pasiënt en eis geen voorbereiding nie, behalwe dat die pasiënt in die termogramkamer vir 15 - 20 minute wag om sy fisiologiese balans teenoor die omgewing te bereik.

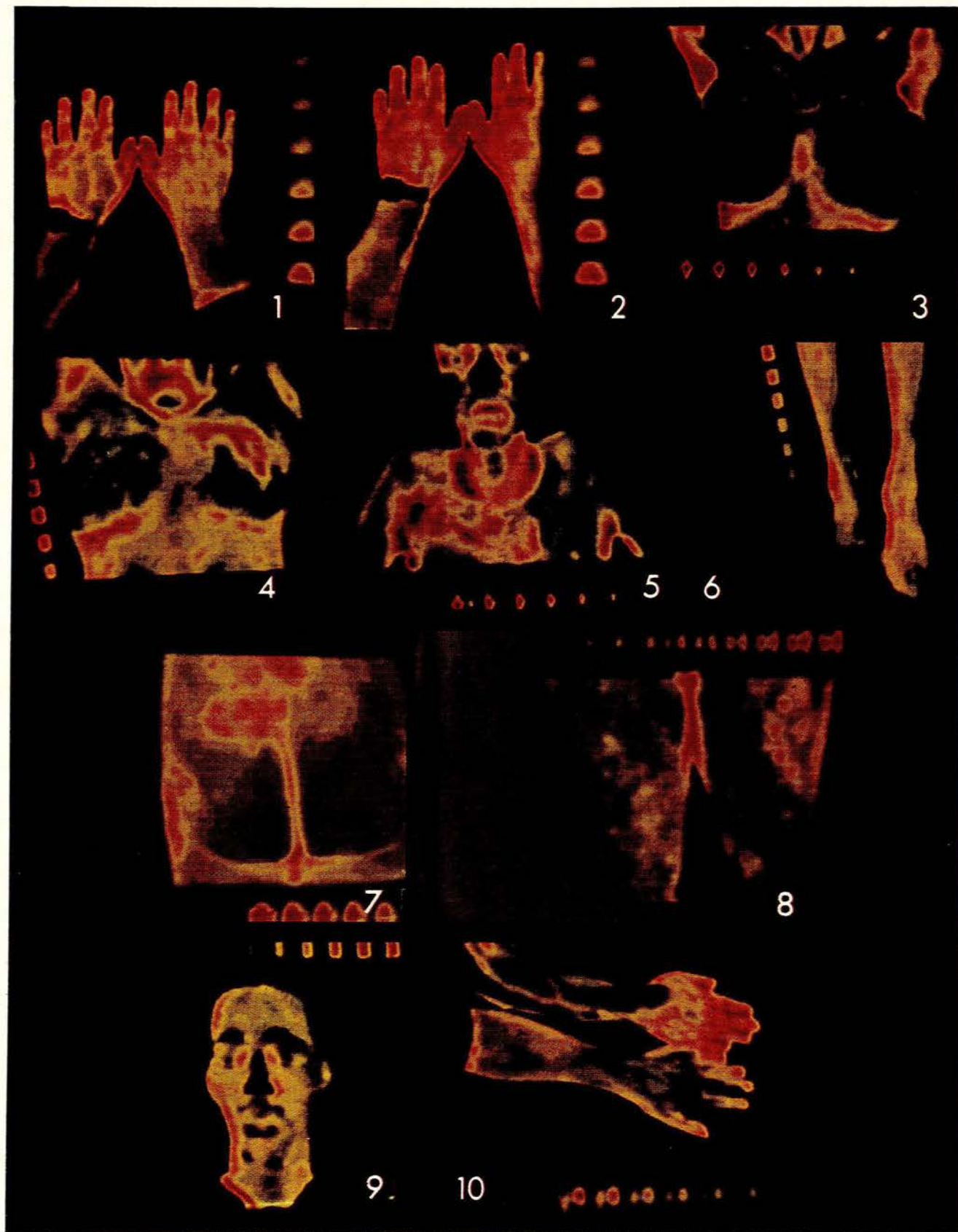
Die proses neem slegs 'n paar minute. Die eenheid wat ons gebruik, het twee soorte kameras—'n Polaroid-tipe wat die resultaat dadelik beskikbaar stel en 'n 35 mm-tipe vir massa-ondersoeke om onkoste te spaar. Albei vervul 'n doel. Die Polaroid-kleur is nie so mooi soos die Kodacolor nie, maar sal hopelik verbeter. Ons hoop om die fisiese eienskappe van die kamera moontlik te verbeter deur die tydverloop van die opname te verminder.

'n Paar tipiese normale en abnormale termogramme van arms en hande, arteriële inkorting, mammakarsinoom, die effek van sigareetrok op die hittebeeld van die hande as gevolg van arteriële spasma, 'n breintumor, diep veneuse trombose, artritis en Hodgkin se siekte word op die kleurfoto's aangedui (Afb. 1 - 10).

Departement Radiologie, Tygerberg-hospitaal en Universiteit van Stellenbosch, Bellville, KP

C. J. B. MULLER, M.B. CH.B., D.M.R., Professor in Radiologie

Datum ontvang: 24 Oktober 1973.



Afb. 1 en 2. Die arteriële spasma deur rook veroorsaak word goed gedemonstreer in die geval van 'n jong dame nadat sy 'n sigaret gerook het. Links: na rook; regs: voor rook.

Afb. 3. Normale koue tipe mammae.

Afb. 4. Tipiese warm area in mammaekarsinoom.

Afb. 5. Limfadenopatie weens Hodgkin se siekte in nek, aksilla en mediastinum.

Afb. 6. 'n Goeie voorbeeld van arteriële afsluiting van die onderbeen met swak bloedsvloei in die tone.

Afb. 7. Warm areas in lumbale rug met artritis en tipiese koue gluteus-gebiede.

Afb. 8. Die regter diep venese trombose veroorsaak 'n oppervlakkige kollaterale vloei — let op die rooi kolle in die bo-dy.

Afb. 9. Breintumor met verhoogde vloei links. Let op die koue neus en wenkbroue.

Afb. 10. Die Bantoe (bo) het al begin werk en sy hande is warm met die oppervlakkige venese vloei duidelik sigbaar. Die Blanke (onder) het pas aan diens gekom en sy hande is nog koud.

Daar is 'n aantal termogramkameras op die mark waarvan net één direkte kleuropnames verskaf, terwyl ander met gebruik van filters ook doeltreffende kleur-foto's lewer. Vir roetine algemene gebruik het swart-en-wit opnames met skakerings van grys ook 'n plek—dié tipe is baie goedkoper. Die termograaf kan ingestel word

om op die grysskaal (metingsapparaat) 'n hitteverskil van 1°C tot 10°C aan te dui, sodat rooi die warm areas en oranje, geel, groen en blou die relatiewe koeler areas aantoon.

Termografie het 'n beperkte toepassing in geneeskunde, maar omdat dit so 'n waardevolle rol in krygskunde, landbou en toegepaste ingenieurswese speel, sal die aanvraag so styg dat die kameras, wat nou R20 000 stuk kos, heelwat goedkoper sal word.

Soos met alle tegniese dienste die geval is, is die waarde daarvan in direkte verhouding tot die kwaliteit van die instrumentasie en die bekwaamheid en kennis van die geneesheer wat dit gebruik. Tans is daar bedenkinge oor die hoë vals positiewe en negatiewe resultate wat deur sommige klinieke gepubliseer is. Alleen met goeie apparaat en streng standaarde is hierdie ondersoek van nut.

Alle departemente van diagnostiese radiologie sal in die toekoms termografie, ultraklank en, in sekere instansies, ook radioisotope moet aanbied. Suid-Afrika het 'n agterstand in dié soort aanvullende dienste wat ons moet inhaal!

Ek wil graag my dank betuig aan Keatings Phototek wat die koste van die kleurplaat dra.