

# BOOMSLANGBYT MET AFIBRINOGENEMIE

BESKRYWING VAN 'N GEVAL MET NEKROPSIE-BEVINDINGS

S. K. SPIES, M.B., CH.B., M.MED. (INT.) (PRET.), en L. F. MALHERBE, B.SC., M.MED. (INT.) (PRET.)

*Departement Interne Geneeskunde, Universiteit van Pretoria, en*

*W. J. PEPLER, D.SC., M.D. (PRET.), Instituut vir Patologie, Universiteit van Pretoria*

Hoewel die boomslang (*Dispholidus typus*) volop in Suid-Afrika voorkom, word gevalle van boomslangbyt baie selde gesien. Persone wat met slange werk of hulle vertroetel, is gewoonlik die slagoffers van hierdie slang, want die boomslang self is nie baie aggressief nie en sy tande

is ver na agter in die kaak geleë (opisthogypha), wat dit vir hom moeilik maak om 'n stewige greep op 'n liggaamsdeel te bekom.

Die literatuur oor hierdie onderwerp is baie beperk. Uit mediese bronne kon slegs die beskrywing van 'n enkele

geval, wat in die Kameroen voorgekom het,<sup>1</sup> opgespoor word, hoewel Christensen,<sup>2</sup> na aanleiding van 5 gevalle wat by die Suid-Afrikaanse Instituut vir Mediese Navorsing voor 1955 aangemeld is, 'n kort oorsig van die belangrikste kenmerke in gevalle van boomslangbyt gee. Verdienstelike bydraes tot ons kennis van hierdie toestand is egter deur slangdeskundiges gelewer. Reeds in 1919 het Fitzsimmons,<sup>3</sup> destyds hoof van die slangpark in Port Elizabeth, die siektebeeld goed beskryf in sy boek *The Snakes of South Africa*, en meer onlangs is 'n klassieke beskrywing deur Broadley<sup>4</sup> in 'n slangjoernaal gepubliseer.

Benewens die gebrek aan kliniese publikasies, is die nadoodse bevindings in gevalle van boomslangbyt nog nie voorheen beskryf nie. In die lig van hierdie feite word 'n geval van boomslangbyt beskryf met volledige kliniese en patologiese besonderhede.

#### SIKTEGESKIEDENIS

'n 43-jarige Blanke man wat slange as troeteldiere aangehou het, is 5 dae nadat hy deur 'n boomslang gebyt is na ons verwys met vermoedelike nierversaking. Die voorafgaande gebeurte kan kortliks soos volg saamgevat word:

Op 20 September 1961 om 11.30 nm. is hy deur 'n boomslang op sy linkervysvinger gebyt. Slegs een giftand het die sagte weefsel op die dorsum van die vinger deurdring en, nadat die slang versorg is, is 'n tourniquet om die vinger geplaas. Ongeveer 15 minute later is polivalente antiserum (Suid-Afrikaanse Instituut vir Mediese Navorsing) ingespuut: 10 ml. in die onderarm en 10 ml. in die bo-arm. Die tourniquet is hierna ook om die onderarm aangebring. Enkele minute nadat die byt toegedien is, het die pasiënt erge oksipitale hoofpyn ontwikkel wat van korte duur was maar gevolg is deur duiseligheid en geringe verwarring. Aanvanklik het hy baie gebraak, maar slegs 'n gevoel van naarheid het hierna voortgeduur. Binne een uur het bloeding vanaf die mond- en neusslymvliese voorgekom. Later dieselfde nag het bloedings onder die vel verskyn, eers in die linkerskouergebied, daarna op die regterenkel, en met die verloop van dae oor die laer ruggebied, beide arms en beide bene. Gepaard hiermee was die uriën 'donker' van kleur, maar die pasiënt kon nie met sekerheid sê of dit bloed bevat het of nie.

Die volgende oggend, 21 September 1961, is hy na 'n plattelandse hospitaal geneem waar nog 5 ml. polivalente antiserum toegedien is. Die bloedings onder die vel het geleidelik toegeneem en ten spyte van vars bloed en die toediening van fibrinogeen intraveneus het sy toestand steeds versleg.

Op 23 September 1961 is hy na Pretoria oorgeplaas. Uitgebreide onderhuidse bloedings was nou aanwesig. Sy hemoglobien was 65%, die plasmafibrinogeen 0 mg. per 100 ml. en geen stolling van die bloed kon aangetoon word nie. Op hierdie stadium was hy reeds uremies met 'n bloedureumwaarde van 216 mg. per 100 ml. en relatief normale elektrolietverhoudings.

Die toestand het feitlik onveranderd gebly op 23 en 24 September behalwe dat die uriënvolume geleidelik afgeneem het tot ongeveer 200 milliliter oor 'n 12-uur periode. Hematurie was deurgaans teenwoordig. Gedurende hierdie periode is altesaam 8 gram fibrinogeen intraveneus toegedien tesame met 1½ liter bloed. In 'n poging om die bloedingsneiging onder beheer te kry, is vitamien-K, en protamiensulfaat ook toegedien. Ander middels wat gedurende hierdie tydperk toegedien is, is orale metielprednisolon ('medrol') en demetielchlorotrasiklien ('ledermycin').

Met oorplasing na ons op 25 September het die pasiënt ernstig siek voorgekom. Hy was suf en by tye selfs verward; alle ledemate was erg pynlik met beweging. Die hele linkerarm was dik geswel met 'n groot hemorragiese bulla op die dorsum van die linkerhand. Die enkele bytplek, met geringe sero-bloedrige afskeiding, was duidelik sigbaar op die linkervysvinger. Sy temperatuur was subnormaal, die bloeddruk 120/50 mm.Hg en die polsspoed 100 slae per minuut. Die arteriële pulsasies was waterhamer van aard en swak tasbaar in die linkerarm en -been. Albei voete was koud, en die linkerbeen dikker as die regterbeen. Opvallend was die teen-

woordigheid van uitgebreide subkutane bloedings met 'n anemie en geelsug. Hierdie bloedings het feitlik oor die hele liggaam voorgekom, maar was veral duidelik oor die skouers, lumbale gebied en perineum. Daar was enkele submukeuse bloedings op die tong, maar geen subkonjunktywale bloedings nie. Hematurie was ook nog teenwoordig.

Ten spyte van die bloedoortappings wat hy intussen gehad het, het sy hemoglobien gedaal na 40%. Bloedmonsters het steeds vloeibaar gebly sonder enige tekens van stolling, en die plasmafibrinogeen-gehalte soos voorheen 0 mg. per 100 ml. Die bloedplaatjies was normaal. 'n Neutrofiel-leukositose het nou na vore getree en die bloedureum, asook die serumkalium se waarde het 'n styging getoon (ureum 252 mg.; kalium 6.2 m.ekw./l.), terwyl die alkalie-reserwe gedaal het na 16 m.ekw./l. Die serumbilirubien was 2.88 mg. per 100 ml., hoewel die pasiënt, weens die anemie, erger geel voorgekom het.

Die behandeling op hierdie stadium was hoofsaaklik gemik teen die nierversaking asook die aanhoudende bloedverlies. Die uriënvolume het binne 12 uur verbeter met gewone konserwatiewe behandeling, en die nierversaking was hierna nie meer 'n belangrike probleem nie.

Ten spyte van die verbetering in nierfunksie en verdere varsbloed-oortappings het sy toestand geleidelik versleg. Die volgende dag het hy melena ontwikkel. Hy was rusteloos, en hoewel hy aanvanklik slegs met tye gedisorienteer was, het hy mettertyd stuporeus geword. Geen stolling van sy bloed kon ter eniger tyd aangetoon word nie en die plasmafibrinogeen het deurgaans 0 mg. per 100 ml. gebly. Die geelsug het ook geleidelik toegeneem en die lewerfunksieproewe op 26 September 1961 was soos volg: Totale proteïene 5 G. per 100 ml. (albumien 3.0 G. per 100 ml. en globulien 2.0 G. per 100 ml.); timoltroebeling 1; timolvlokking 0; kolloïedale goud 6; sinksulfaat 3; totale bilirubien 5.7 mg. per 100 ml.; gekonjugeerde bilirubien 2+; en alkaliese fosfatase 4.0 King Armstrong-eenhede.

Die uriënuitskeiding was nou baie goed, en hoewel die ureum steeds gestyg het (305 mg. per 100 ml.), het die kaliumwaarde na 4.2 m.ekw./l. gedaal en die asidose ietwat verbeter ( $\text{HCO}_3^-$  18 m.ekw./l.). Die serumkalium was op dié stadium 7.4 mg. per 100 ml., die fosforgehalte 2.4 mg. per 100 ml. en die uriënsuur 11.6 mg. per 100 ml. Die hemoglobien het intussen verbeter na 55%, maar heelwat normoblaste (20 per 100 witbloedselle) het nou in die perifere bloed verskyn, en die bloedplaatjies het minder as normaal voorgekom.

Die nag van die 26ste het die bloeddruk begin daal. Pressor-stowwe en varsbloedoortapping is sonder enige sukses toegedien. Lumbaalpunksie, gedoen op 27 September, het 'n druk van 250 millimeter water getoon. Die vog was xantochromies maar helder, met 'n proteïengehalte van 66 mg. per 100 ml. globulien 0, en geen selle teenwoordig nie. Daar was nog geen aanduiding van bloedstolling nie, en soos by verskeie vorige geleenthede, geen plasma-fibrinogeen aantoonbaar nie.

Ten spyte van 'n daling in die bloedureum na 265 mg. per 100 ml. en aanhoudende vars-bloedoortappings, tesame met pressorstowwe, is die pasiënt dieselfde dag oorlede — presies 8 dae nadat hy gebyt is.

#### NEKROPSIE VERSLAG

##### Makroskopiese Bevindings

Samevattend was die makroskopiese bevindings dié van 'n volwasse Blanke man met 'n klein wond op die laterale kant van die linkervysvinger, met geelsug van die vel en slymvliese, asook veelvuldige petegiele bloedings wat oor die hele liggaam versprei was.

Inwendige ondersoek het bloedings onder die sereuse vliese van al die holties getoon. Veelvuldige groot bloedings was teenwoordig in die interkostale en psaoasspiere asook in die subkutane weefsel.

Die kardiiovaskulêre stelsel was makroskopies gesond afgesien van subepikardiale bloedings wat veral uitgesproke was by die basis van die hart om die opening van die vena cava inferior. Enkele interstisiële miokardiale en subendokardiale bloedings was ook gesien.

Die asemhalingsorgane het ook geen noemenswaardige afwykings getoon behalwe stuwung en eedeem van die longe en subpleurale bloedings nie.

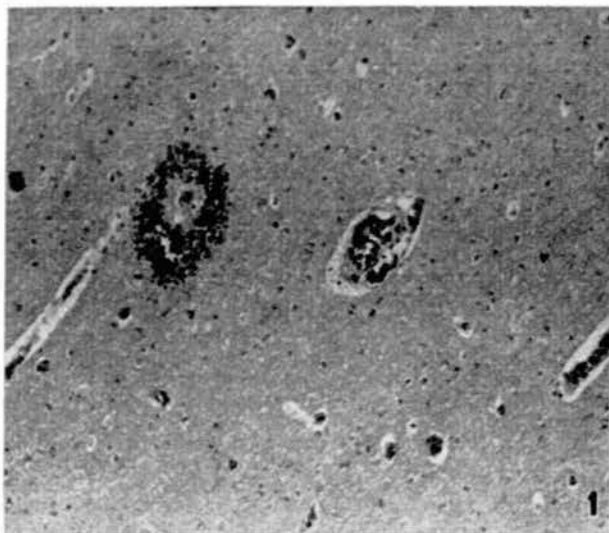
In die spysverteringskanaal was daar bloedings in die mukosa en stuwing van die maag en die dun- en dikderm tot sover as die rektum. Die maag- sowel as derminhoud het uit veranderde bloed bestaan. Die lewer het veelvuldige klein haarde van bloeding getoon en klein areas van nekrose.

Die genito-urinêre stelsel het bloedings om en onder die kapsels asook in die bekkens van beide niere getoon. Enkele kleiner areas van bloeding was sigbaar in die blaasmukosa.

In die sentrale senuweestelsel was daar veelvuldige petegieë bloedings dwarsdeur die brein met 'n groter hematoom in die regter-okspitale kwab.

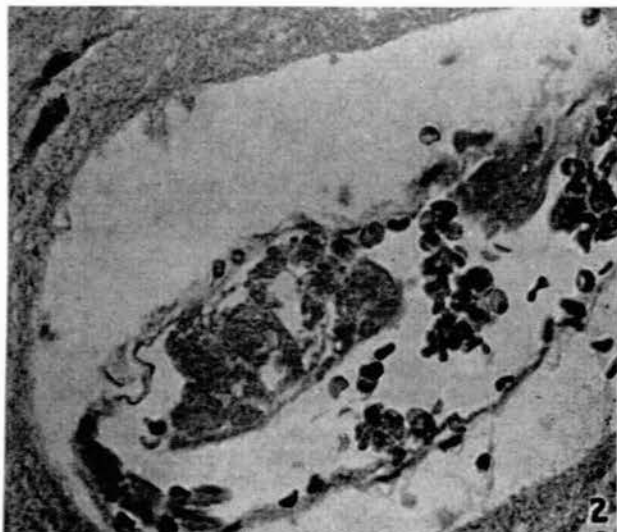
#### Mikroskopiese Onderzoek

**Brein.** Snitte van die brein het veelvuldige petegieë bloedings (Afb. 1) getoon en in sommige areas was daar groter bloedings.



Afb. 1. Veelvuldige petegieë bloedings in die brein.

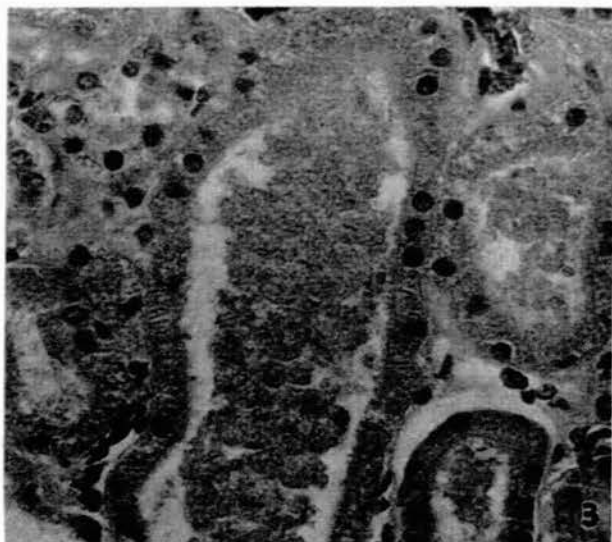
Veelvuldige klein haarde van versagting was ook aanwesig. Die kapillêre bloedvate in die brein het almal klein fibriëntrombi



Afb. 2. Fibriëntrombus in 'n breinvat met gedeeltelike afsluiting van die lumen. H. & E.  $\times 320$ .

trombi (Afb. 2), wat in sommige gevalle die lumen van die vate heeltemal toegemaak het, bevat.

**Nier.** Snitte van die nier het alleen enkele hemoglobien-silinders in die nierbuis getoon wat verdag was van 'n vroeë

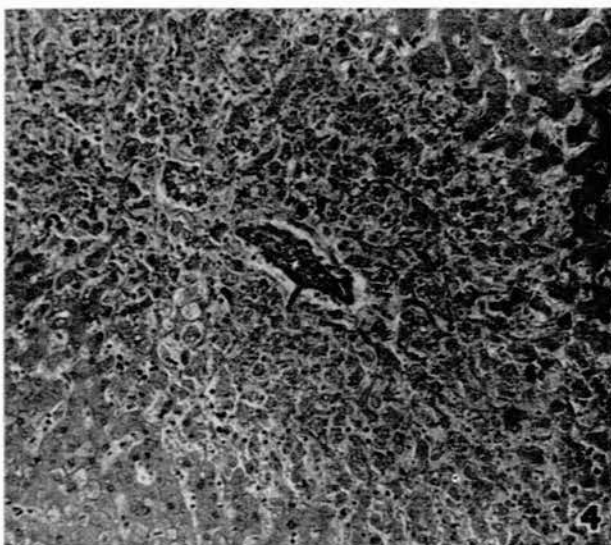


Afb. 3. Nier met granulêre hemoglobien-silinders in die buise as aanduiding van 'n terminale tubulêre nekrose. H. & E.  $\times 320$ .

tubulêre nekrose (Afb. 3), maar geen ander duidelike patologiese afwykings in die bloedvate of buise nie. Groot bloedings was in die pelviese fibrovetweefsel aanwesig.

**Hart.** Snitte van die hart het enkele areas van interstisiële bloeding getoon, maar geen fibriëntrombi in die bloedvate nie.

**Lewer.** Snitte van die lewer het die aanwesigheid van veelvuldige fibriëntrombi in die vena sentralis van byna al die



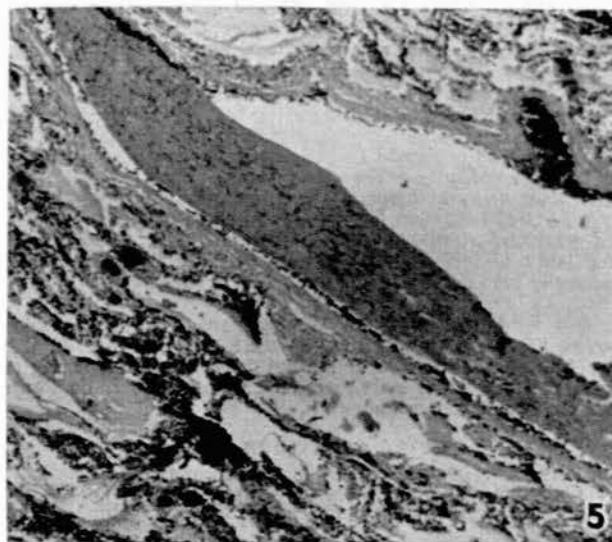
Afb. 4. Fibriëntrombus in 'n sentrale vena van die lewer met omringende sonale nekrose en stuwing. H. & E.  $\times 80$ .

hepatiese lobules getoon (Afb. 4). Uitgebreide sentrisonale nekrose en stuwing van die lewer was ook aanwesig. Sommige van die fibriëntrombi het in die sinussoïde ingestrek.

**Milt.** Snitte van die milt het alleen hialinisasie van die sentrale arterioli getoon, maar geen ander afwykings nie.

**Long.** Snitte van die long het veelvuldige fibriëntrombi in die alveolêre kappillêres en ook in enkele groter bloedvate in die long getoon (Afb. 5). Orignas was daar tekens van stuwing en edeem aanwesig.

**Bynier.** Snitte van die bynier het geen afwykings getoon nie.



Afb. 5. Gedeeltelike obstruksie van 'n groter pulmonale vena deur 'n onlangse fibrinotrombus met oedeem en bloeding in die omringende longweefsel. H. & E.  $\times 80$ .

Samevattend was die histologiese beeld dié van 'n diffuse kapillêre trombose wat die brein, die lewer en die long in hierdie geval aangetas het met bykomstige sentrisonale nekrose van die lewer.

#### BESPREKING

Die kliniese verskynsels wat hierdie pasiënt getoon het, pas baie goed in met die beeld wat voorheen reeds beskryf is in gevalle van boomslangbyt.<sup>1-4</sup> Kenmerkende vroeë simptome in hierdie gevalle is 'n erge kloppende hoofpyn, duiseligheid, rusteloosheid, en die teenwoordigheid van 'n eenaardige moë gevoel. Naarheid en braking tree gou in en mag dae lank voortduur sodat die pasiënt niks kan inhou nie. Die kenmerk, by uitstek, i.g.v. boomslangbyt is die ontwikkeling van 'n erge bloedingsneiging. Binne ure kom bleedings in die slymvliese van die mond en neus voor, maar die mees dramatiese tekens is die verskyning van uitgebreide bleedings onder die vel en in die spiere, met later selfs hematurie en melena. Hierdie verskynsels lei tot erge uitputting, met pyne deur die hele liggaam en mettertyd 'n beeld van ineenstorting. Bykomstige bevindings in ons geval was geelsug en die teenwoordigheid van nierversaking. Hoewel hierdie geval noodlottig was, kan verbetering na 7-10 dae intree met uiteindelijke herstel.<sup>3,4</sup>

Daar bestaan nog twyfel oor die presiese meganisme vir die erge bloedingsneiging en die afwesigheid van bloedstolling in hierdie gevalle. Grasset en Schaafsma<sup>5</sup> het op breedvoerige wyse aangetoon dat die gif van die boomslang, beide *in vitro* en *in vivo*, 'n sterk koagulerende gif is. Na aanleiding van die werk van Eagle en Harris,<sup>6,7</sup> wat die stollende effek van proteolitiese ensieme op bloed aangetoon het, sou hierdie eienskap kon saamhang met die proteases in die gif van die boomslang — hetsy deur omsetting van protrombien na trombien (tripsien-tipe) of deur 'n direkte effek op fibrinogeen (papaien-tipe). Hoewel dit nog nie aangetoon is nie, wil ons postuleer dat boomslanggif heelwat tromboplastiese aktiwiteit besit wat bloedstolling in die hand werk, eerder as dat die gif 'n direkte uitwerking op fibrinogeen het.

'n Kenmerk in gevalle van boomslangbyt is die teen-

woordigheid van afibrinogenemie, wat ook deur Broadley<sup>4</sup> in sy geval genoem word. Met inagneming van die stollende uitwerking van boomslanggif, wat eksperimenteel aangetoon is,<sup>5</sup> sou die afibrinogenemie wat voorkom goed verklaar kon word op 'n basis van geleidelike defibrinerings van die bloed met vorming van klein trombi in die perifere bloedvate, soos voorgestel is deur Christensen.<sup>3</sup> Hierdie meganisme is skynbaar die oorsaak vir die bloedingsneiging wat voorkom met ander bloedstollende slanggiwe.<sup>8-10</sup> Daarenteen is die teenwoordigheid van beide hipofibrinogenemie met bloeding en trombotiese verskynsels in dieselfde pasiënt reeds herhaaldelik in ander gevalle van die defibrineringsindroom aangetoon.<sup>11-14</sup> Die histologiese beeld in ons geval is sterk ten gunste van 'n soortgelyke meganisme i.g.v. boomslangbyt. Mikroskopies is 'n beeld feitlik identies met dié van trombotiese trombositopeniese purpura gevind met wydverspreide fibrinstolsels in die kapillêre en groter vate van verskillende organe. Die swak arteriële pulsasies in die linkerarm en -been, hoewel dit nie by nekropsie bevestig is nie, kan moontlik op dieselfde wyse verklaar word.

Dit is ons indruk dat, hoewel defibrinerings van die bloed die belangrikste oorsaak vir die bloedingsneiging is, ander faktore ook 'n rol mag speel. Fitzsimmons<sup>3</sup> noem die moontlikheid van 'n toksiese uitwerking van die gif op die endoteelselle van die kapillêre, wat nie betwis kan word nie. Proteolitiese vernietiging van fibrien,<sup>5</sup> deur aktivering van die fibrinolitiese sisteem, lyk onwaarskynlik in die lig van bogenoemde nekropsiebevindings, maar kan nog nie met sekerheid uitgeskakel word as 'n sekondêre verskynsel nie. Dit sou nuttig wees om die fibrinolitiese aktiwiteit van die serum in hierdie gevalle na te gaan. 'n Faktor wat ongetwyfeld 'n belangrike rol moet speel, veral in die latere fases van die toestand, is die erge lewerbeskadiging wat in hierdie geval 'n besondere bevinding by lykskouing was. Verskeie stollingsfaktore kan hierdeur geraak word, maar veral die vorming van fibrinogeen en protrombien.

#### Terapie

Toediening van spesifieke antiserum, so gou doenlik, sou sekerlik die belangrikste terapeutiese maatreeël wees indien dit beskikbaar is. So 'n serum bestaan tans nie, maar daar is 'n moontlikheid dat dit binnekort in Suid-Afrika verkrygbaar sal wees.

Na aanleiding van die gunstige effek van antistolerapie met heparien i.g.v. die Indiese adders (*V. russelli* en *Echis carinatus*), wat ook kragtige bloedstollende gifwe is en defibrinerings van die bloed veroorsaak, word dit aanbeveel dat hierdie behandeling ook in gevalle van boomslangbyt so vroeg moontlik ingeskakel word. Presies hoe heparien in dié gevalle werk, is nog onseker, maar die feit bly staan dat dit die toksiese effekte van die gif op een of ander wyse teengegaan het.<sup>8</sup>

Verdere behandeling is hoofsaaklik simptomaties van aard met oortappings van vars bloed soos nodig en groot hoeveelhede fibrinogeen intraveneus (minstens 8-10 G./dag).

#### OPSOMMING

'n Geval van boomslangbyt word beskryf met volledige kliniese en patologiese besonderhede. Die patogenese van die erge hemorragiese verskynsels en afwesigheid van bloedstolling word bespreek, met spesiale nadruk op die oorsaak van die afibrinogenemie.

## SUMMARY

The clinical and pathological findings in a fatal case of South African treesnake (boomslang) bite is described. Literature on this subject is scanty, and the findings at necropsy have not been published previously.

The symptoms, soon after the bite was inflicted, were essentially those of severe throbbing headache, drowsiness, and slight confusion. Nausea and vomiting of increasing severity soon followed, and within hours haemorrhages appeared from the mucous surfaces of nose and mouth. In time a marked bleeding tendency was apparent with subcutaneous haemorrhages developing over extensive areas of skin, as well as haematuria and melaena. Additional findings in our case, not previously described, were jaundice of a moderate degree and renal failure. A most characteristic phenomenon was the absence of coagulability of the blood and the presence of afibrinogenaemia throughout the illness.

At postmortem examination evidence of haemorrhages could be found in practically every organ, including muscle and brain. Apart from this, the most interesting finding was the presence of fibrin thrombi in the capillaries and larger vessels of several organs, resembling the microscopical appearance of thrombotic thrombocytopenic purpura. Other important findings were an acute tubular necrosis of both kidneys and marked hepatic necrosis of centrilobular type.

The pathogenesis of the haemorrhagic tendency and the afibrinogenaemia are discussed in detail. As the venom of this snake has a marked clotting effect on the blood of both animal and man, the finding of multiple fibrin thrombi in the capillaries and larger vessels at necropsy is interpreted as additional evidence for a gradual defibrination of the blood, and the development of afibrinogenaemia. The co-existence of hypofibrinogenaemia and thrombosis has repeatedly been shown to occur in other cases of the defibrination syndrome.<sup>11-14</sup> It is our impression that although the defibrination is the most important reason for the bleeding tendency,

other factors, such as a toxic effect of the venom on capillary endothelium and even proteolytic destruction of fibrin, through activation of the fibrinolytic system, may contribute to this. The marked hepatic necrosis inevitably enhances the haemorrhagic symptoms in the later phases of the condition.

Therapy is discussed briefly and it is emphasized that specific antiserum, although not yet available, is the first line of treatment and should be given as early as possible. In view of our findings and the good results reported with anticoagulant therapy (heparin) in cases of Indian viper bites, this form of treatment is suggested in cases of tree-snake bites. In addition, transfusions of fresh blood should be given as necessary and fibrinogen administered in large doses intravenously (at least 8-10 G./day).

Ons dank aan prof. H. W. Snyman, wat die manuskrip gelees het, vir kritiek en nuttige wenke. Ook aan prof. C. J. N. Loubser vir die makroskopiese bevindings en toestemming om hierdie gegewens te publiseer, en aan mnr. G. J. de Swardt vir die fotomikrografie.

## VERWYSINGS

1. Knabe, K. (1939): Arch. Schiffs- u. Tropenhyg., **43**, 173.
2. Christensen, P. A. (1955): *South African Snake Venoms and Anti-venoms*. Johannesburg: S.A. Institute for Medical Research.
3. Fitzsimmons, F. W. (1919): *The Snakes of South Africa*. Kaapstad: Maskew Miller.
4. Broadley, D. G. (1960): Journal of the Herpetological Association of Rhodesia, **11**, 7.
5. Grasset, E. en Schaafsma, A. W. (1940): S.Afr. T. Geneesk., **14**, 236.
6. Eagle, H. (1937): J. Exp. Med. **65**, 613.
7. Eagle, H. en Harris, T. N. (1937): J. Gen. Physiol., **20**, 543.
8. Ahuja, M. L. en Brooks, A. G. (1948): Indian J. Med. Res., **36**, 173.
9. Ahuja, M. L. en Singh, G. (1956): *Venoms*, p. 341. Washington: American Association for the Advancement of Science.
10. Notes and News (1961): Lancet, **2**, 609.
11. Rapaport, S. I. en Chapman, C. G. (1959): Amer. J. Med., **27**, 144.
12. McKay, D. G., Mansell, H. en Hertig, A. T. (1953): Cancer, **6**, 63.
13. Graham, J. H., Emerson, C. P. en Anglem, T. J. (1957): New Engl. J. Med., **257**, 101.
14. Gormsen, J. (1961): Acta chir. scand., **121**, 367.