

KNOOP IN DIE DERM

'N BESPREKING VAN TWEE GEVALLE

J. D. VISSER, M.CH. (PRET.), *Spesialis-chirurg, Kimberley*

Die term 'knoop in die derm' word hoofsaaklik gebruik deur leke en, hoewel dit soms spesifiek mag dui op intussusceptum of volvulus, dek dit waarskynlik die hele veld van dermverstopping. Af en toe word knope werklik tydens laparotomie vir dermverstopping gevind. Hierdie knope vorm gewoonlik rondom 'n kongenitale of verklewingsband en slegs een lus van derm, gewoonlik die dunderm, is hierby betrokke.

Die 2 gevalle, hier beskryf, is eienaardig omdat die knoop in albei gevalle gevorm is tussen die colon sigmoideum en 'n dundermlus wat andersins normaal voorgekom het, sonder enige verklewings of band.

Geval 1

'n Bantoevrou, 25 jaar oud, is op 28 November 1955 in die Kimberley-hospitaal gesien 4 uur na 'n moeilike bevalling in die kraamafdeling. Die pasiënt het kort na die geboorte begin kla van hewige buikpyn en aanhoudende braking.

By ondersoek was sy so geweldig geskok dat sy byna polsloos was. Die buik was baie pynlik en hard. 'n Vae massa is egter waargeneem links van die vergrote nageboortelike uterus.

Maagsuiging is toegepas en na bloedoortappings om haar skoktoestand te verhelp, is 'n laparotomie gedoen deur 'n linker paramediane snit.

By ope buik is gevind dat die massa bestaan het uit ineenstrengelde gangreneuse dermlusse met beide dun- en dikderm betrokke. Die beeld was so verwarrend dat aansienlike tyd gebruik is om die oorsaak en werklike patologie van die toestand te probeer vasstel. Uiteindelik is die inhoud van die uitgesette gangreneuse dikdermlus met 'n naald uitgesuig. Hierna kon hierdie lus met die hulp van 'n deppertang onder die ander lusse deurgedruk word, en het die ware toestand duidelik geword.

Reseksie van die gangreneuse dundermlus, wat uit omtrent 2½ voet ileum bestaan het, is uitgevoer met anastomose tussen die oorblywende eindes.

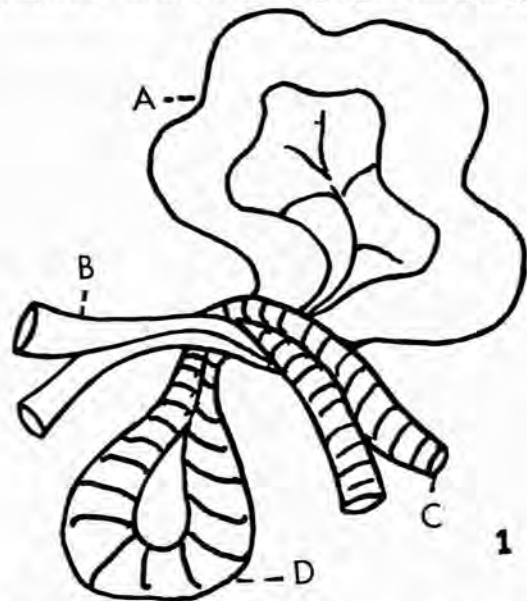
Die gangreneuse sigmoëid is ook weggesny en die dermstompe as 'n dubbelloop-kolostomie deur 'n aparte snit uitgebring. Die buik is met dreinerings gesluit.

Na die operasie het die pasiënt voorspoedig herstel. Die kolostomie is na 2 maande gesluit.

Geval 2

'n Bantoeman, 24 jaar oud, is op 20 Februarie 1960 in die Kimberley-hospitaal gesien. Omtrent 12 uur tevore het hy in die nag wakker geword met geweldige buikpyn wat vererger het, gepaard met braking van groot hoeveelhede slegte vog.

By ondersoek was die buik geweldig opgesit, hard, en pynlik.



Afb. 1. Skematiese tekening van die knoop. A=Gangreneuse dundermlus. B=Basis van dundermlus. C=Basis van sigmoëid. D=Gangreneuse colon sigmoideum.

Dermkranke was nie waarneembaar nie. Die pasiënt was gekok en 'n groot hoeveelheid donker vog is deur 'n maagbuis uitgesuig.

Dit was duidelik dat die pasiënt aan dundermverstopping ly en, nadat sy toestand deur die gebruiklike metodes verbeter het, is 'n laparotomie gedoen deur 'n regter paramediane snit.

Groot lusse gangreneuse dunderm en 'n gangreneuse lus dikderm is gevind met 'n verwarrende ineenstrengeling. Weer was dit baie moeilik om 'n akkurate denkbeeld te vorm van die toestand, maar met die ondervinding van die vorige geval, is die dikdermlus leeggesuig deur 'n naald en die lus onder die ander deurgedruk om die knoop los te maak.

Die operasie is voltooi op dieselfde manier as in die vorige geval. Omtrent 4 voet van die dunderm is weggesny.

Herstel van die pasiënt is vertraag deur lastige diarree. Die kolostomie is op 1 April 1960 gesluit en die pasiënt is in 'n goeie toestand ontslaan.

BESPREKING

Die toestand word skematies verduidelik in die meegaande tekening (Afb. 1). Dit is egter onmoontlik om die verwarrende beeld van uitgesette gangreneuse sowel as nie-gangreneuse dermlusse rondom die knoop verstaanbaar weer te gee.

Ons het hier dus te doen met 'n eenvoudige halwe knoop tussen 'n lus van sigmoëid en 'n lus dunderm. Geen abnormaliteite is in die lusse opgemerk nie, behalwe dat die sigmoëid miskien langer as by die gemiddelde persoon was.

Hoe so 'n knoop moontlik is, of hoekom dit nie meer dikwels voorkom nie, is vir my totaal onverstaanbaar. Na 'n lang soektog in die beskikbare mediese letterkunde kon 'n beskrywing van soortgelyke gevalle nie gevind word nie.

Die volgende punte is van praktiese belang tydens die operasie:

1. Die gelyktydige aanwesigheid van gangreneuse dun- en dikderm in 'n geval met verwarrende ineenstrengeling, wanneer volvulus van die caecum duidelik uitgeskakel is, is kenmerkend van die toestand.
2. Ontknooping word bespoedig deur aspirasie van die beklemde dikdermlus wat dan makliker gereduseer kan word.

SUMMARY

Two, perhaps unique, cases are described where, in the absence of adhesions or other pathology, an ordinary half-knot formed between a loop of sigmoid colon and a loop of small bowel resulting in gangrene of both loops. Helpful points in the recognition of a most confusing state of affairs and in the operative technique are described.

Hartlike dank is verskuldig aan Dr. G. de V. de la Bat, Superintendent van die Kimberley-hospitaal, vir toestemming om besonderhede van die 2 pasiënte te verskaf.