

# Amniotiese Bande by 'n Baba na Abdominale Swangerskap

## 'N GEVALBESPREKING

J. DU P. DE WIT, J. G. PRINSLOO

### SUMMARY

A baby, delivered by Caesarean section after a 36-week extra-uterine pregnancy, with deformities due to amniotic bands, is described. The mechanism of amniotic band deformities and the paediatric risks of extra-uterine pregnancy are briefly discussed.

*S. Afr. Med. J.*, 48, 1106 (1974).

Daar is heelwat teorieë oor die ontstaan en gevolge van amniotiese bande. Baie min inligting is egter gepubliseer i.v.m. die lot van die lewensvatbare baba na ekstra-uterine swangerskap. 'n Geval wat die kenmerke van albei toestande demonstreer, is onlangs teëgekome.

'n Vyf-en-twintigjarige Bantoevrou met swangerskapsduur van ongeveer 36 weke is onlangs in die Kalafong-hospitaal opgeneem. Na kliniese ondersoek is 'n ekstra-uterine swangerskap gediagnoseer. 'n Laparotomie is

---

**Departement Kindergeneeskunde, Universiteit van Pretoria  
en Kalafong-hospitaal, Pretoria**

J. DU P. DE WIT, M.B. CH.B., D.A., M.MED. (PAED.)  
J. G. PRINSLOO, M.B. CH.B., M.MED. (PAED.), M.D.

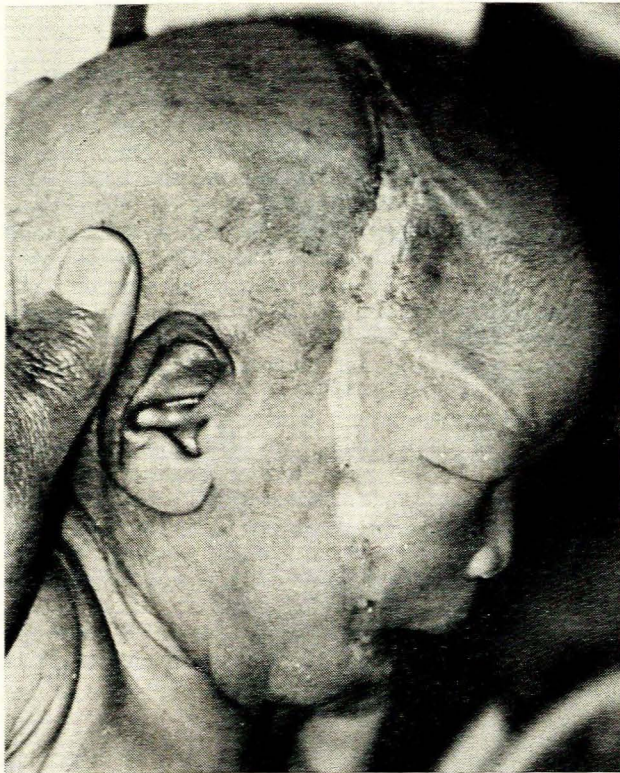---

Datum ontvang: 29 Januarie 1974.

gedoen en die fetus is in die vrye buikholte binne-in 'n intakte vrugsak gevind. Die plasenta was gesetel in die gebied van die linker Fallopius-buis. 'n Manlike baba met massa 2,08 kg is verlos.

Die baba het 'n Apgar-telling van 2 uit 10 een minuut na geboorte gehad en hy is geresussiteer. Hy het gou self begin asemhaal, maar het sianoties geword tensy suurstof toegedien is. Sy spiertonus was swak. Daar was 'n litteken wat vanaf albei mondhoëke oor die wange tot bo-oor die kop gestrek het, en stukkie vliese was daaraan geheg (Afb. 1). Dieselfde tipe letsel kon skuins oor die rug gesien word (Afb. 2). Geen ander abnormaleiteite kon klinies vasgestel word nie. Röntgenfoto's van die borskas het gedeeltelike kollaps van die linker bokwab asook kollerige versluiering in die regter bokwab aangetoon. Die baba is met 'n binneaarse infuus behandel en die suur-basisbalans is gekontroleer.

Die baba het hipotonies gebly en sy voedings swak geneem en moes met 'n nasogastriese buis gevoed word. Die longbeeld het röntgenologies verbeter, maar sianotiese aanvalle het met tussenpose gedurende die eerste 7 lewensdae voorgekom. 'n Lumbaalpunksie is gedoen, maar ondersoek van die serebrospinaalvloeistof het geen afwykings aangetoon nie. Nege dae na geboorte het die baba diarree ontwikkel. 'n Enteropatogene *Escherichia coli*



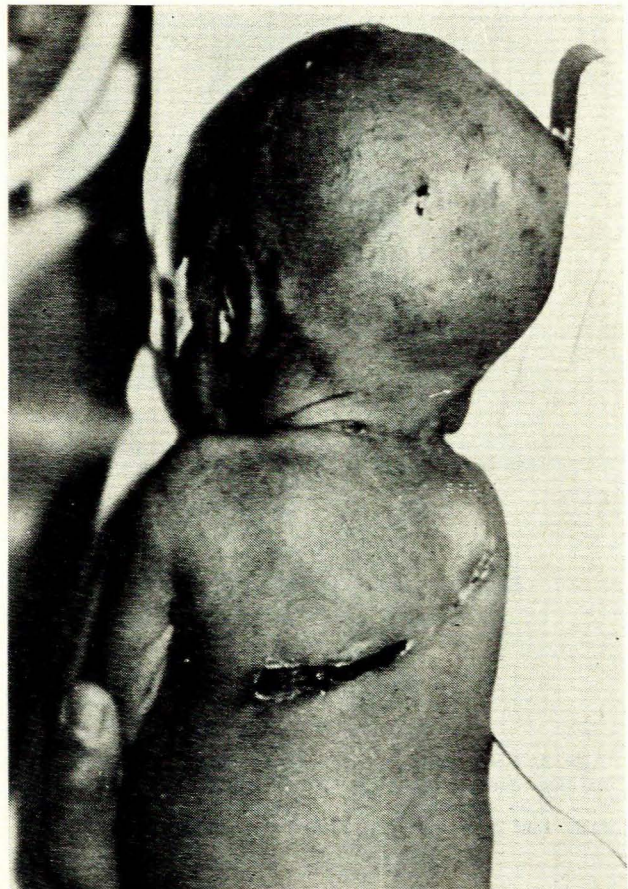
Afb. 1. Litteken wat vanaf mondhoëke opwaarts oor die kop strek.

is uit die stoelgang geïsoleer en die pasiënt is met gentamisien behandel—5,0 mg twee keer per dag binnespiers asook 2,5 mg twee keer per dag per mond. Die diarree het aanvanklik verbeter, maar toe weer vererger. Die baba se toestand het geleidelik versleg en hy is na 22 dae oorlede. Toestemming vir 'n lykskouing kon nie verkry word nie.

### BESPREKING

'n Baba met veelvuldige afwykings en met konstriksieringe van die ledemate met stukkie vliese daaraan geheg, is alreeds in 1771 beskryf. In 1832 is beweer dat amniotiese bande die bloedvoorsiening van die ledemaat distaal tot die afsnoering belemmer, met gevolglike nekrose en verlies van die distale deel.<sup>1</sup>

Torpin<sup>2</sup> het in 1968 'n oorsig van al die gevalle in die literatuur oor die voorafgaande 100 jaar gegee. Hy het self duisende plasentas en vliese ondersoek en aangetoon dat daar by 1 uit elke 5 000 - 15 000 swangerskappe vroeë ruptuur van die amnion plaasvind sonder skade aan die chorion. Die buitenste oppervlak van die amnion het dan 'n neiging om mesodermale bindweefselstringe te vorm. Die ontblote chorion toon ook hierdie neiging, maar in 'n minder mate. Volgens Torpin<sup>2</sup> kan 'n fetale deel teen die naakte chorion skuur, met gevolglike aanhegting van bande aan hierdie skaafwonde. Die bande kan verstriking van fetale dele veroorsaak en tot afsnoering lei, wat



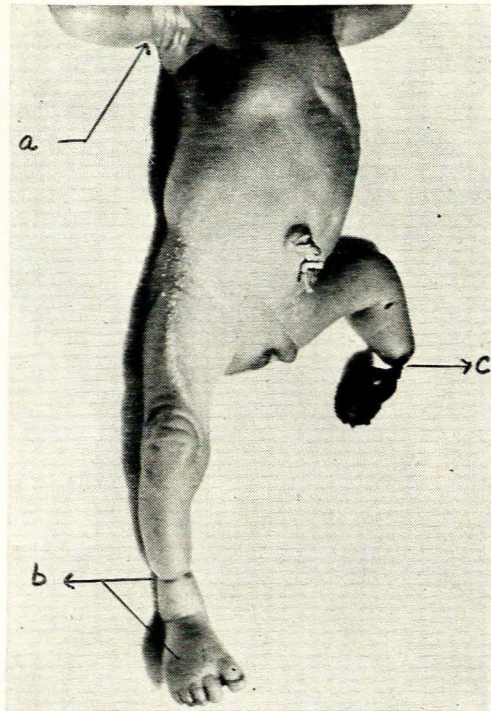
Afb. 2. Litteken oor die rug met stukkie vliese daaraan geheg.

wissel van liniêre induikings tot algehele amputasies van ledemate, vingers en tone.<sup>1-5</sup> 'n Pasiëntjie wat hierdie tekens demonstreer, is onlangs by Kalafong-hospitaal teëgekome (Afb. 3).

Ander abnormaliteite wat dikwels met amniotiese bande voorkom, is sindaktilie en klompvoete. Met vroeë ruptuur van die amnion is daar nie net lekkasie van vrugwater nie, maar ook absorpsie deur die ontblote chorion. Later verdik die chorion en absorpsie vind nie meer plaas nie. Klompvoete ontstaan deur die direkte drukeffek. Die sindaktilie is nie 'n werklike sindaktilie nie, maar vergroeiing van naasliggende vingers of tone as gevolg van besering deur omklemmende bande.

Die bande kan deur die fetus ingesluk word, en namate hulle dieper in die spysverteringskanaal getrek word, veroorsaak hulle 'n fissuur wat vanaf die mondhoëke opwaarts oor die gesig strek. Die kop kan selfs teen die amnionvrye plasenta vasgetrek word met gevolglike vergroeiing en kranioserebrale wanvorming.

Wat ekstra-uterine swangerskap betref, wissel die voorkoms daarvan van 1/930 tot 1/50 820.<sup>6-12</sup> Dit is interessant om daarop te let dat die voorkoms baie hoër onder nie-Blanke as Blanke rasse is. In die VSA kom dit na bewering



**Afb. 3. Verskillende grade van afsnoering van ledemate: (a) slegs geringe inkeping van regter bo-arm; (b) afsnoering van regter onderbeen met limfedoem van voet; (c) amputasie met gangreen van linker onderbeen.**

16 keer meer algemeen onder nie-Blankes as onder Blankes voor<sup>6</sup> en in Suid-Afrika is dieselfde tendens gevind.<sup>7-10</sup> Moontlik is die rasseverskille hier selfs groter. Lavery<sup>10</sup> het in Johannesburg 121 gevalle binne 21 jaar gesien. Sedert die stigting van die Kalafong-hospitaal in 1972 is 6 abdominale swangerskappe binne 20 maande teëgekom, in vergelyking met 13 gevalle oor 16 jaar in 'n hospitaal in die VSA.<sup>11</sup> Hierdie verhoogde voorkoms van buis- en abdominale swangerskap is moontlik die gevolg van vorige bekken-

infeksies met buisimplantasie van die bevrugte ovum vanweë vergroeiings.<sup>10</sup>

Die risiko t.o.v. deformiteite of lewensverlies vir die fetus is baie hoog by abdominale swangerskap. Daar is beweer dat die fetus 'n 25% kans op oorlewing het, maar dat slegs ongeveer 10% normaal sal wees.<sup>13</sup> Dit is geensins uit die literatuur duidelik waarom hierdie babas so 'n hoë sterftesyfer het nie. Volgens Suter en Wichser<sup>15</sup> sal na ekstra-uterine swangerskappe met 'n duur van 5 maande of meer, net 25% van babas uiteindelik lewensvatbaar wees. Van hulle sal 33% afwykings hê en slegs die helfte sal 8 dae na geboorte nog leef. Die voorkoms van deformiteite wissel van 12% tot 75%<sup>10,13-15</sup> en is meesal meganies van aard weens druk en blootstelling. Die deformiteit setel veral in die kop, onderste en boonste ledemate in dié volgorde van frekwensie.<sup>12</sup> Benewens hierdie verhoogde voorkoms van deformiteite kon geen ander definitiewe redes vir die hoë neonatale sterftesyfer uit die literatuur gevind word nie, maar prematuriteit asook plasentale disfunksie met klein-vir-draagtyd babas is waarskynlik belangrike bydraende oorsake. Volgens sommige skrywers speel oligohidramnios en longhipoplasie ook 'n belangrike rol.

Dit is duidelik dat babas wat ekstra-uterien ontwikkel as hoë-risiko pasiënte beskou moet word en dat dit nie 'n groot seldsaamheid in Suid-Afrika is nie.

#### VERWYSINGS

1. Baker, C. J. en Rudolph, A. J. (1971): *Amer. J. Dis. Child.*, **121**, 393.
2. Torpin, R. (1968): *Fetal Malformations caused by Amnion Rupture during Gestation*. Springfield, Ill.: Charles C. Thomas.
3. Potter, E. L. (1952): *Pathology of the Fetus and Newborn*. Chicago: Year Book Medical Publishers.
4. Kohler, H. G. en Collins, M. C. (1972): *J. Obstet. Gynaec. Brit. Cwlth.*, **79**, 183.
5. Kohler, H. G. (1962): *Arch. Dis. Childh.*, **37**, 263.
6. Beacham, W. D., Hernquist, W. C., Beacham, D. W. en Webster, H. D. (1962): *Amer. J. Obstet. Gynec.*, **84**, 1257.
7. Charlewood, G. P. en Culiner, A. (1955): *J. Obstet. Gynaec. Brit. Emp.*, **62**, 555.
8. Gordon, Y. B. (1969): *S. Afr. Med. J.*, **43**, 669.
9. Santos-Dias, A. (1971): *Ibid.*, **45**, 62.
10. Lavery, D. W. P. en Bowes, M. (1972): *S. Afr. J. Obstet. Gynaec.*, **10**, 40.
11. Ware, H. H. (1948): *Amer. J. Obstet. Gynec.*, **55**, 561.
12. Tan, K. L. en Wee, J. H. (1969): *J. Obstet. Gynaec. Brit. Cwlth.*, **76**, 1021.
13. Bright, A. S. en Maser, A. H. (1961): *Obstet. and Gynec.*, **17**, 316.
14. De Villiers, J. N. (1954): *S. Afr. Med. J.*, **28**, 254.
15. Suter, M. en Wichser, S. (1948): *Amer. J. Obstet. Gynec.*, **55**, 489.