

## KERATOSIS FOLLICULARIS SERPIGINOSA (LUTZ)

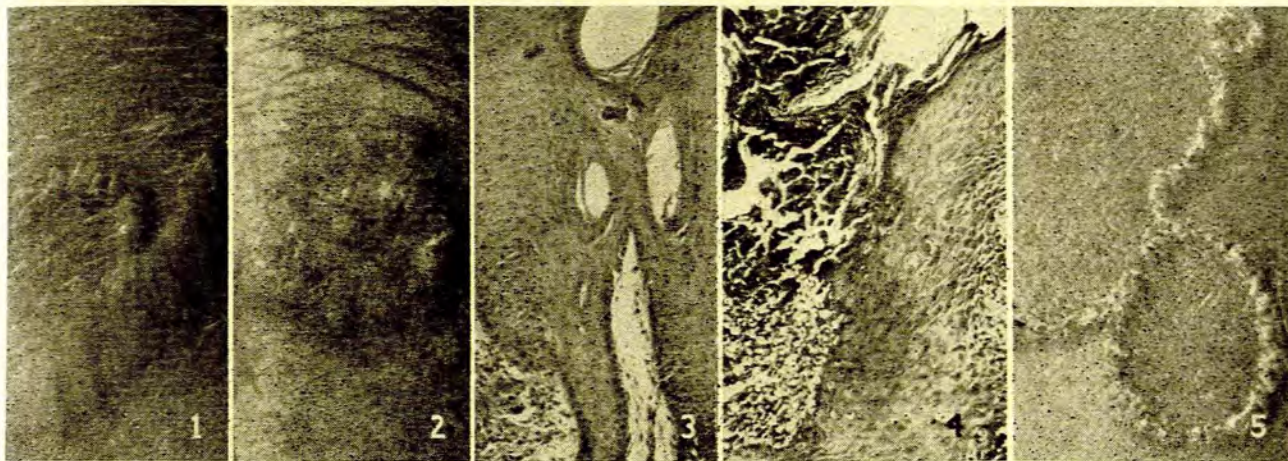
F. P. SCOTT, *Dermatoloog*, en W. GORDON*Nasionale Hospitaal, Bloemfontein, en die Nagraadse Skoolbeplanningskomitee*

Keratosis follicularis serpiginosa is 'n seldsame huidsiekte wat deur Lutz in 1952 beskryf is. Tot dusver is oor ongeveer 35 gevalle in die wêreldliteratuur verslag gedoen. In Suid-Afrika is 2 gevalle deur Marshall en Lurie<sup>1,2</sup> beskryf, en Marshall (mondelinge mededeling) het nog 2 ander gevalle, albei in blonde seuns wat ongeveer 9 jaar oud is, gesien. Die seuns het die afwykings ongeveer 4 jaar lank gehad. By een geval het daar, behalwe aan die nek, ook nog letsels voor die ore, op die ken, en tussen die wenkbroue voorgekom. By die ander geval het die afwykings op die elmboë en dye voorgekom. Op een plek waar 'n letsel verdwyn het, het klein papeltjies oorgebly wat by histologiese ondersoek tipiese miliëre siste was. Die volgende geval is deur die

en Scott<sup>3</sup> saam met nog 'n geval uit die dermatologiese kliniek van prof. dr. J. R. Prakken, te Amsterdam, beskryf.

*Histologies* word die volgende afwykings gevind: Hiperkeratose en akantose van die epidermis met follikulêre proppe. Die proppe bestaan uit verskillende lae van keratotiese, parakeratotiese en afgebreekte materiaal. Die onderste derde deel, wat direk tot in die dermis deurdring, kleur donkerblou met hematoksilien-eosien kleurstof en vertoon ook 'n sterk elastien kleuring. Waar dit in die dermis deurdring, is daar 'n ontstekingsreaksie met fibroblaste, limfosiete en vreemde-voorwerp reusselle. Die stratum retikulêre en stratum papillêre vertoon versterkte elastien kleuring met verdikte en gefragmenteerde vesels. Haarfollikels word ook aangetas.

Die siekte kom meer by manlike persone voor, en dit is ook beskryf saam met kongenitale afwykings soos die sin-



Afb. 1. Litteken met residief aan die nek.

Afb. 2. Gegroepeerde letsel aan die nek.

Afb. 3. Hematoksilien-eosien preparaat met dermale letsel bestaande uit gedegeneerde kollageen en sellulêre infiltrasie.

Afb. 4. Hematoksilien-eosien preparaat met parakeratotiese horingprop wat tot in die dermis strek. (Geval van Marshall en Lurie.<sup>1,2</sup>)

Afb. 5. Ringvormige letsels met sentrale atrofie in 'n pasiënt met mongoloïde idiotisme.

s krywers waargeneem, en 'n addendum oor nog 'n geval word bygevoeg:

*Geval 1*

'n Gesonde blonde seun van 12 jaar is in September 1957 die eerste keer gesien. Hy het toe gekla oor 'n sogenoemde omloop op sy nek wat reeds 4 maande aanwesig was en nieteenstaande behandeling uitgebrei het.

By *ondersoek* is die volgende gevind: Aan die linkerkant van die nek was 2 aaneensluitende halfmaanvormige serpigineuse sirkels met retikulêre sentrale atrofie. Die rante het bestaan uit vratagtige papels (Afb. 2). Die papels wat vasgesit het, het geringe bloeding getoon by verwydering. Aan die regterkant was ook geringe retikulêre degenerasie (soos by 'n verouderde huid) sigbaar, egter sonder papels rondom hierdie area. Enkele verspreide papels het verder aan die nek voorgekom. Die halfmaanvormige letsel aan die nek is totaal uitgesny en die geïsoleerde papels met CO<sub>2</sub>-sneeu behandel.

Twee maande later was daar 'n hipertrofiese litteken met verskillende nuwe papels rondom die litteken te sien (Afb. 1). Verder het nuwe papels aan die linker-elmboog en -knie voorgekom. Die letsels wat met CO<sub>2</sub>-sneeu behandel is, het heeltemal genees sonder littekenvorming. Een van hierdie nuwe papels is per stansbiopsie verwyder en op Sabouraud-agar gekweek. Daar was geen groei nie. 'n Vars papel van die elmboog en die oorspronklike letsel is histologies ondersoek en deur Woerdeman

droom van Ehlers-Danlos en mongoloïde idiotisme.<sup>4,5</sup> 'n Oorsig van 6 Suid-Afrikaanse gevalle van keratosis follicularis serpiginosa (Lutz) word in Tabel I aangegee.

## BESPREKING

Miescher<sup>6</sup> is van mening dat die primêre afwyking uit hipertrofiese en hiperplastiese elastiese vesels (elastoma) bestaan wat deur die epidermis afgestoot word met hiperkeratose, parakeratose, en akantose. Hierdie mening word egter deur ander skrywers bestry.<sup>1-4,7</sup>

Marshall en Lurie<sup>1</sup> het 'n definitiewe verband met haarfollikels aangetoon. Hulle het ook aangetoon hoe 'n lanugo-haar deur die follikel die dermis binnedring.

Die juiste geaardheid van hierdie sonderlinge siekte is nog nie met sekerheid vasgestel nie. Enkele ondersoekers meen dat die bewering van Miescher wat betref die patogenese juis is.<sup>8,9</sup> Die moontlikheid van elastoïde degenerasie van kollageen moet egter sterk oorweeg word.

Haber<sup>4</sup> vind dat die hipertrofiese elastiese vesels van die papillêre laag eerder regeneratiewe vesels is en die einde, en nie die begin nie, van die reaksie aandui nie. Hy wys ook

TABEL I. SUID-AFRIKAANSE GEVALLE VAN KERATOSIS FOLLICULARIS SERPIGINOSA (LUTZ)

<i>Skrwyer</i>	<i>Geslag</i>	<i>Leeftyd</i>	<i>Huidskleur</i>	<i>Lokalisasie</i>	<i>Ander Afwykings</i>	<i>Duur</i>
1. Marshall en Lurie .. ..	M	9 jaar	Blond	Nek	Geen	4 jaar
2. Marshall en Lurie .. ..	M	11 jaar	Blond	Nek	Geen	1½ jaar
3. Marshall .. ..	M	9 jaar	Blond	Nek, wenk- broue, ken, elmoë, knieë.	Geen	4 jaar
4. Marshall .. ..	M	9 jaar	Blond	Nek, elmoë, knieë	Geen	4 jaar
5. Scott en Gordon .. ..	M	12 jaar	Blond	Nek, elmoë, knieë	Geen	4 maande
6. Scott en Gordon .. ..	M	12 jaar	Blond	Nek, ore, gesig, arm	Mongoloïde idiotisme	6 maande

op die moontlike betekenis van sweetbuise in die proses. Dit is waarskynlik dat talgkliere ook kan meedoen.<sup>3</sup>

Miescher<sup>6</sup> het die moontlikheid van 'n verband met die siekte van Kyrle (hyperkeratosis follicularis et parafollicularis in cutem penetrans) geopper. Hy het hiervoor egter min steun van andere gekry. Histologies bestaan daar dan ook geen enkele grond vir hierdie bewering nie.

In 'n onlangse publikasie beskryf Hitch en sy medewerkers<sup>8</sup> die eerste 5 Amerikaanse gevalle. Een geval het by 'n Kleurling voorgekom. Hulle stel voor om, soos Dammert en Putkonen, die naam 'elastosis perforans serpiginosa' te gebruik. Daar bestaan egter nog soveel verskil van mening oor die patogenese van die siekte en, tot tyd en wyl dat die saak beter opgeklar is, lyk dit wenslik om die oorspronklike benaming van Lutz te bly behou.

Daar is min bekend oor die prognose van hierdie siekte. Tot dusver het meeste gevalle by jong persone, om en by die puberteit, voorgekom. Dit is waarskynlik 'n goedaardige selfterminerende siekte. Dit is merkwaardig dat al die Suid-Afrikaanse gevalle by persone met 'n blonde huidskleur voorgekom het.

Wat behandeling betref het hoë dosisse vitamien A skynbaar 'n gunstige uitwerking. Deur vernietiging van die letsels met CO<sub>2</sub>-sneeu of die elektrokouter kan genesing soms verkry word.

## OPSOMMING

'n Beskrywing word gegee van 'n derde Suid-Afrikaanse geval van keratosis follicularis serpiginosa (Lutz) sowel as 'n oorsig van die ander wat waargeneem is.

Ons wens dr. E. M. v. Zinderen Bakker van die Universiteit van die Oranje-Vrystaat hartlik te bedank vir die maak van die eerste mikrofoto en drs. J. Marshall en H. I. Lurie vir die mikrofoto van hulle geval.

## ADDENDUM

Sedert hierdie artikel geskryf is het ons nog die volgende geval waargeneem:

'n Blonde Blanke seun van 12 jaar wat aan mongoloïde idiotisme ly, het sedert 6 maande letsels aan sy nek ontwikkel. Die vermoede was dat dit omlope was.

By ondersoek is aan albei kante van die nek halfmaanvormige letsels bestaande uit serpigineuse areas van horingpapels gevind. Die sentrale gedeeltes het duidelike atrofie vertoon (Afb. 5). Verder was daar enkele papels aan sy gesig, ore en regter-arm aanwesig. Histologiese ondersoek het die tipiese beeld van keratosis follicularis serpiginosa vertoon.

Dit is dus nog 'n geval van hierdie seldsame aandoening by 'n mongoloïde idioot.<sup>3-5</sup>

## VERWYSINGS

1. Marshall, J. en Lurie, H. I. (1956): *Dermatologica* (Basel), **113**, 13.
2. *Idem* (1957): *Brit. J. Derm.*, **69**, 315.
3. Woerdeman, M. J. en Scott, F. P. (1959): *Dermatologica* (Basel), **118**, 18.
4. Haber, H. (1959): *Brit. J. Derm.*, **71**, 85.
5. Wilkinson, D. S. (1959): *Ibid.*, **71**, 77.
6. Miescher, A. (1956): *Dermatologica* (Basel), **112**, 306.
7. Götz, H., Röckl, H. en Bandman, H. J. (1958): *Ibid.*, **117**, 231.
8. Hitch, J. M., Lund, H. Z., Morgan, R. J., Welton, D. S. en London, I. D. (1959): *Arch. Derm. Syph.* (Chicago), **79**, 407.
9. Antonesco S. en Zelicov, S. (1958): *Derm.-Vener.* (Bucuresti), **2**, 113.