

Images in medicine

Kyste du ligament rond du foie mimant un kyste ovarien malin

Sofia Jayi^{1,&}, My Abdelilah Melhouf¹

¹Service de gynéco-obstétrique 2, CHU HASSAN II, Université Sidi Mohammed Benabdellah, Fès, Maroc

[&]Corresponding author: Sofia Jayi, Service de gynéco-obstétrique 2, CHU HASSAN II, Fès, Maroc

Key words: Kyste, ligament rond, foie, kyste ovarien

Received: 02/12/2012 - Accepted: 14/01/2013 - Published: 09/02/2013

Pan African Medical Journal. 2013; 14:54. doi:10.11604/pamj.2013.14.54.2239

This article is available online at: <http://www.panafrican-med-journal.com/content/article/14/54/full/>

© Sofia Jayi et al. The Pan African Medical Journal - ISSN 1937-8688. This is an Open Access article distributed under the terms of the Creative Commons Attribution License (<http://creativecommons.org/licenses/by/2.0>), which permits unrestricted use, distribution, and reproduction in any medium, provided the original work is properly cited.

Image en médecine

Mme A.M âgée de 29 ans multipare avec antécédent de cholécystotomie, a consulté pour douleur pelvienne chronique sans autre signes gynécologiques, digestifs ou urinaires chez qui l'examen trouve une masse abdomino- pelvienne arrivant jusqu'à l'ombilic rénitente sensible. Au toucher vaginal complété par le toucher rectale, la taille de l'utérus est difficile à apprécier avec perception du pole inférieur de la masse. l'échographie pelvienne (**Figure 1-A**) objective une image kystique dépassant l'écran, à contenu finement échogène, comportant une cloison incomplète épaisse (17mm) non vascularisée, l'utérus sans anomalie et les ovaires non pas été visualisés, par ailleurs pas d'épanchement intra-péritoneal , l'IRM pelvienne n'a pas été réalisée par manque de moyens. Ainsi une laparotomie exploratrice a été réalisée en ayant évoqué l'origine ovarienne maligne en premier lieu, cependant l'exploration a trouvé un kyste énorme appendu au ligament rond du foie, tandis que l'appareil génital interne était macroscopiquement intègre. Une résection du kyste au niveau de son collet - en collaboration avec les viscéralistes-a été réalisée après aspiration de son contenu qui été légèrement hémattique (**Figure 1-B,C**). L'examen macroscopique de la pièce a trouvé de multiples fines cloisons incomplètes sur la paroi interne du kyste (**Figure 1-D**). Les suites opératoires étaient simples. L'examen anatomopathologique est revenu en faveur d'un kyste bénin du ligament rond du foie.

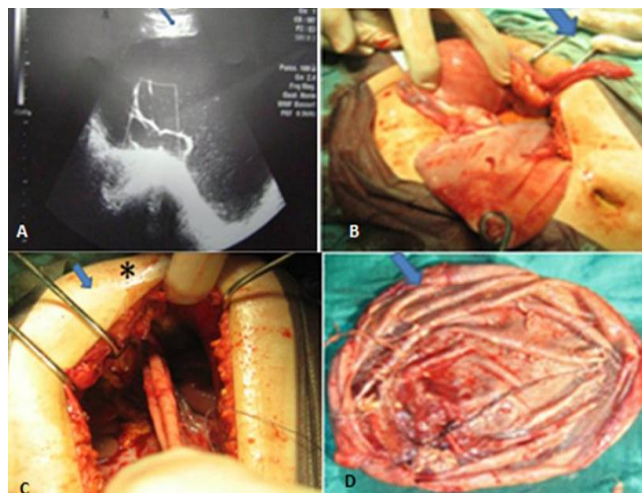


Figure 1: Kyste du ligament rond du foie mimant un kyste ovarien malin: trouvailles échographiques, résection du kyste au niveau de son collet et examen macroscopique de la pièce.