

## Images in clinical medicine



# Un cas de kyste ovarien géant au cours de la grossesse

Imen Ben Farhat, Haifa Bergaoui

**Corresponding author:** Imen Ben Farhat, Université de Monastir, Faculté de Médecine de Monastir, Monastir, Tunisie. benfarhatimen4@gmail.com

**Received:** 02 Mar 2024 - **Accepted:** 16 Mar 2024 - **Published:** 12 Apr 2024

**Keywords:** Grossesse, masse annexielle, kyste ovarien, échographie

**Copyright:** Imen Ben Farhat et al. Pan African Medical Journal (ISSN: 1937-8688). This is an Open Access article distributed under the terms of the Creative Commons Attribution International 4.0 License (<https://creativecommons.org/licenses/by/4.0/>), which permits unrestricted use, distribution, and reproduction in any medium, provided the original work is properly cited.

**Cite this article:** Imen Ben Farhat et al. Un cas de kyste ovarien géant au cours de la grossesse. Pan African Medical Journal. 2024;47(182). 10.11604/pamj.2024.47.182.43149

**Available online at:** <https://www.panafrican-med-journal.com//content/article/47/182/full>

## Un cas de kyste ovarien géant au cours de la grossesse

A case of giant ovarian cyst during pregnancy

Imen Ben Farhat<sup>1,2,&</sup>, Haifa Bergaoui<sup>2</sup>

<sup>1</sup>Université de Monastir, Faculté de Médecine de Monastir, Monastir, Tunisie, <sup>2</sup>Service de Gynécologie Obstétrique du Centre de Maternité et de Néonatalogie de Monastir, Monastir, Tunisie

### &Auteur correspondant

Imen Ben Farhat, Université de Monastir, Faculté de Médecine de Monastir, Monastir, Tunisie

### English abstract

*The incidence of ovarian cysts in pregnancy has risen considerably since ultrasound was first routinely performed in pregnant women. This incidence is between 0.3% and 5.4%. The main risk of complication of ovarian cysts during pregnancy is adnexal torsion, estimated at around 8%. Ultrasound remains the gold standard for identifying ovarian tumors during pregnancy. A part from complications, expectant management is recommended during pregnancy in view of the maternal-fetal risk of surgery. When surgery is indicated, laparoscopy is the preferred approach during the 1<sup>st</sup> and 2<sup>nd</sup> trimesters. The ovarian tumor should not affect the delivery procedure, except in the case of a complication of suspected malignancy or a previa obstruction, as in the case of our patient.*

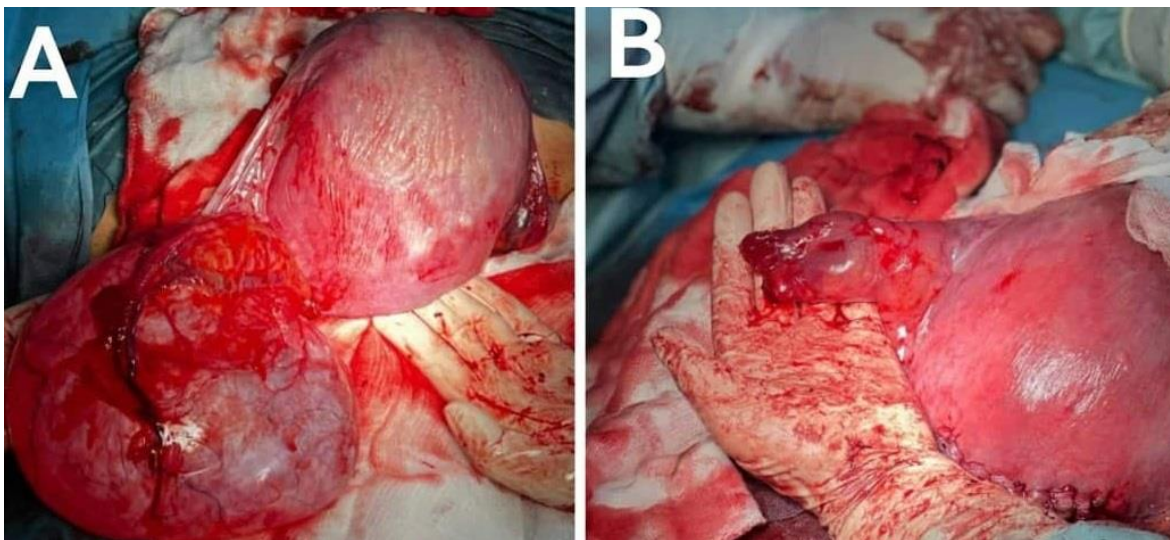
*We present a 30-year-old patient with no pathological medical history who underwent surgery for a benign ovarian cyst 10 years ago, G3P3, unscarred uterus, who consulted us at 38 SA for pregnancy monitoring. In addition, there was only one prenatal consultation during the follow-up, with an ovarian cyst measuring 5 cm at the first trimester ultrasound. During the obstetric ultrasound, we noted the presence of a 13 cm unilocular anechogenic cystic image with a regular wall, creating a Previa obstruction. A prophylactic caesarean section was performed with simultaneous cystectomy without incident.*

**Key words:** *Pregnancy, adnexal mass, ovarian cyst, ultrasound*

## Image en médecine

L'incidence des kystes ovariens au cours de la grossesse a considérablement augmenté depuis la pratique systématique de l'échographie chez la femme enceinte. Cette fréquence est comprise entre 0,3 et 5,4%. Le principal risque de complication des kystes ovariens durant la grossesse est la torsion annexielle, évaluée autour

de 8%. L'échographie reste l'examen de référence pour caractériser une tumeur ovarienne durant la grossesse. En dehors des complications, l'expectative est recommandée au cours de la grossesse vue le risque maternofoetal de la chirurgie. Lorsqu'un acte chirurgical est indiqué, la coelioscopie est la voie d'abord de choix au cours du 1<sup>er</sup> et du 2<sup>e</sup> trimestres. Les modalités de l'accouchement ne doivent pas être modifiées par la tumeur ovarienne, excepté en cas de complication de suspicion de malignité ou d'obstacle prævia comme le cas de notre patiente. Nous présentons le cas d'une patiente âgée de 34 ans sans antécédents médicaux pathologique opérée pour un kyste ovarien bénin il y a 10 ans, G3P3, utérus sain qui nous consulte à 38 SA pour suivi de la grossesse. Par ailleurs, une seule consultation prénatale a été faite au cours de suivi avec à l'échographie de premier trimestre. Un kyste ovarien de 5cm. Nous avons relevé lors de la réalisation de l'échographie obstétricale la présence d'une image kystique uniloculaire anéchogène pure à paroi régulière faisant un obstacle prævia. Une césarienne prophylactique a été décidée avec kystectomie en même temps passées sans incidents.



**Figure 1:** A) aspect per opératoire du kyste de l'ovaire de 13cm réalisant un obstacle prævia ; B) aspect après kystectomie