

Case report



Lipome géant du dos: rapport de cas avec revue de la littérature

Abdou Niasse, Papa Mamadou Faye, Abdourahmane Ndong, Ousmane Thiam, Ousmane Gueye, Mouhamadou Lamine Gueye, Ibrahima Sitor Souleymane Sarr, Yacine Seye, Alpha Oumar Toure, Mamadou Seck, Mamadou Cisse, Madieng Dieng

Corresponding author: Abdou Niasse, Service de Chirurgie Générale, Centre Hospitalier Universitaire Aristide Le Dantec, Dakar, Sénégal. niasseabdou30@gmail.com

Received: 21 Nov 2019 - **Accepted:** 20 Jan 2020 - **Published:** 18 Aug 2022

Keywords: Lipome géant, liposarcome, lipomectomie, cas clinique

Copyright: Abdou Niasse et al. Pan African Medical Journal (ISSN: 1937-8688). This is an Open Access article distributed under the terms of the Creative Commons Attribution International 4.0 License (<https://creativecommons.org/licenses/by/4.0/>), which permits unrestricted use, distribution, and reproduction in any medium, provided the original work is properly cited.

Cite this article: Abdou Niasse et al. Lipome géant du dos: rapport de cas avec revue de la littérature. Pan African Medical Journal. 2022;42(292). 10.11604/pamj.2022.42.292.21047

Available online at: <https://www.panafrican-med-journal.com//content/article/42/292/full>

Lipome géant du dos: rapport de cas avec revue de la littérature

Giant lipoma of the back: a case report and literature review

Abdou Niasse^{1,&}, Papa Mamadou Faye¹, Abdourahmane Ndong¹, Ousmane Thiam², Ousmane Gueye³, Mouhamadou Lamine Gueye¹, Ibrahima Sitor Souleymane Sarr¹, Yacine Seye¹, Alpha Oumar Toure¹, Mamadou Seck¹, Mamadou Cisse², Madieng Dieng¹

¹Service de Chirurgie Générale, Centre Hospitalier Universitaire Aristide Le Dantec, Dakar, Sénégal, ²Service de Chirurgie Générale, Hôpital Dalal Jamm, Dakar, Sénégal, ³Service de Chirurgie Générale, Hôpital Matlaboul Fawzaini de Touba, Diourbel, Sénégal

&Auteur correspondant

Abdou Niasse, Service de Chirurgie Générale, Centre Hospitalier Universitaire Aristide Le Dantec, Dakar, Sénégal

Résumé

Le lipome est une tumeur bénigne des parties molles. Il s'agit d'une prolifération bénigne d'adipocytes matures. Il est qualifié de géant lorsque son poids dépasse 1 kg ou son diamètre supérieur à 5 cm. La gêne fonctionnelle et esthétique peut être un motif principal d'exérèse chirurgicale. Ils peuvent se localiser partout, mais surtout au niveau de la face postérieure du thorax. Nous rapportons un cas de lipome géant de la face postéro-supérieure gauche du thorax.

English abstract

Lipoma is a benign soft tissue tumour. It is a benign proliferation of mature adipocytes. It is described as giant when its weight exceeds 1 kg or its diameter exceeds 5 cm. Functional and aesthetic impairment may be a major reason for surgical excision. It can be located everywhere, but it mainly occurs in the posterior segment of the chest. We here report a case of giant lipoma of the left posterior-superior segment of the chest.

Key words: Giant lipoma, liposarcoma, lipomectomy, case report

Introduction

Les lipomes sont des tumeurs bénignes qui se développent dans les zones où le tissu adipeux est abondant [1]. Le lipome est qualifié de « géant » quand la pièce d'exérèse dépasse 5 cm de diamètre [2]. Les lipomes superficiels sont le plus souvent localisés au dos, aux épaules, au cou et à l'abdomen, suivis des bras et des cuisses [3]. Nous rapportons un cas de lipome géant de la face postéro-supérieure gauche du thorax.

Patient et observation

Information du patient: il s'agissait d'un patient âgé de 43 ans, sans antécédents pathologiques particuliers. Le patient présentait une masse de la

face postéro-supérieure gauche du thorax. Cette masse évoluait depuis sept ans. Elle était indolore et rendait difficile le décubitus dorsal et pesant sur le dos. Ceci avait motivé un traitement traditionnel par massage et phytothérapie sans succès.

Résultats cliniques: à l'examen clinique, il présentait une tumeur mobile par rapport à la peau et à la paroi thoracique d'environ 23 cm/15 cm de grand axe, de consistance molle, siégeant à la face postéro-supérieure gauche du thorax. Elle était indolore avec une ulcération de 5 cm à son sommet sans vascularisation visible (Figure 1).

Démarche diagnostique: la tomодensitométrie thoracique réalisée avait montré une volumineuse masse oblongue sous cutanée dorsale gauche de densité graisseuse (-100 UH) multi localisée mesurant 22,94 cm/15,87 cm, à contours bien limités, réguliers. Sa paroi n'était pas rehaussée par le produit de contraste (Figure 2).

Intervention thérapeutique et suivi: une exérèse totale de la tumeur a été réalisée par incision arciforme, puis décollement antérieur et postérieur aux doigts et énucléation après ligature du pédicule nourricier (Figure 3). L'excédent de peau était réséqué permettant une fermeture esthétique sur drain de Redon aspiratif (Figure 4). La pièce d'exérèse mesurait 23 cm/15 cm et pesait 2800 grammes (Figure 5). Les suites opératoires étaient simples avec ablation du drain au deuxième jour post-opératoire. L'étude histologique de la pièce opératoire avait conclu à un lipome lipocytaire sans signes de malignité. Après un recul de six mois, le patient ne présentait pas de récurrence.

Consentement du patient: le patient a donné son consentement éclairé pour la publication de ce cas.

Discussion

Le lipome superficiel sous-cutané est très fréquent, il représente 16 à 50% de toutes les tumeurs des tissus mous [4]. Les patients sont typiquement d'âge moyen, sans prédominance de sexe lorsque le lipome est solitaire [4,5]. Ils peuvent se localiser

n'importe où dans le corps, avec environ 15 à 20% situés au niveau du dos [3]. L'étiopathogénie des lipomes est mal connue [5]. Ils peuvent être dus à des traumatismes minimes et répétés [5]. Dans 5 à 15% des cas, les lipomes sont multiples. Il existe alors une prédominance masculine avec, dans un tiers des cas, une transmission héréditaire, habituellement autosomique dominante (lipomes multiples familiaux) [4,5]. Ces lipomes apparaissent en général entre 30 et 50 ans dans le tissu sous-cutané des membres et du tronc, épargnant souvent le cou et les épaules. D'autres impliquent également l'obésité sans preuve formelle [4].

Leur nombre est très variable. Ils ne dégénèrent pas lorsque l'exérèse est totale jusqu'en zones saines. Ce qui est parfois difficile pour les lipomes profonds [5]. Les lipomes sont fréquemment asymptomatiques comme chez notre patient. On peut noter de vagues douleurs, une tension ou une compression d'un nerf périphérique [4]. La plainte est essentiellement esthétique puisqu'ils sont massifs et disgracieux. Mais la gêne fonctionnelle comme chez notre patient est loin d'être négligeable, car ils peuvent être à l'origine de macérations cutanées, de compression nerveuse et d'attitude vicieuse de la colonne vertébrale. Le diagnostic est orienté par l'examen clinique. Le lipome est souvent indolore et se traduit habituellement par une tumeur molle, régulière et mobile. Posch a décrit le test clinique d'application de glace sur la tumeur, qui en cas de lipome entraîne une solidification de la masse [6]. L'évolution habituelle est une croissance lente, qui peut se stabiliser spontanément [6]. La plupart des lipomes sont de petite taille, 80% mesurant moins de 5 cm, le reste faisant typiquement moins de 10 cm et rarement plus [6].

L'imagerie par résonance magnétique (IRM) est l'examen d'imagerie de référence dans l'exploration des tumeurs des parties molles du fait de sa haute sensibilité [2]. Elle précise la nature de la lésion, son extension locale et ses rapports avec les éléments vasculo-nerveux. Néanmoins, la tomodensitométrie peut également aider au diagnostic de lipome [2]. Au scanner et en IRM, le

lipome est caractérisé par une densité entre -65 et -120 UH et un signal identique à celui de la graisse sous-cutanée. Il est habituellement limité par une fine capsule fibreuse hypointense et hypodense. Cette capsule est observée en IRM dans près de la moitié des lipomes superficiels et peut mesurer jusqu'à 3 mm d'épaisseur [5]. Dans l'autre moitié, le lipome se fond de manière progressive avec la graisse sous-cutanée adjacente, sans masse individualisable. Un marqueur permettant de repérer la tuméfaction est alors utile, de même qu'une comparaison avec le côté controlatéral [5]. Le lipome peut contenir de fins septums internes (< 2 mm d'épaisseur), ne prenant pas ou peu le contraste. La capsule peut légèrement se rehausser après injection [7,8].

Le diagnostic différentiel se pose avec d'autres tumeurs des tissus mous tels que les kystes ganglionnaires, les tumeurs à cellules géantes, les myxomes, les angioliipomes, le lipofibrome intraneural et le liposarcome [4]. Le Tableau 1 [5] récapitule la différence entre liposarcome et lipome [9]. Le traitement chirurgical est de référence précédée par des biopsies afin de confirmer le diagnostic et autoriser alors l'exérèse et l'usage de techniques de conservation cutanée pour recouvrir toute perte de substance résiduelle. Cette démarche thérapeutique est souvent difficile dans notre contexte où l'IRM et l'histologie ne sont pas toujours disponibles en zone rurale. Nous ne disposons que de l'exérèse première et une étude histologique de la pièce opératoire si l'examen clinique et l'imagerie orientent vers un lipome bénin. Certains auteurs optent pour une lipoaspiration première afin de réduire le volume tumoral [7]. Le résultat esthétique serait meilleur et la morbidité postopératoire moindre [7]. Aux membres, le taux de récurrence des lipomes superficiels est de 1%, celui des lipomes intramusculaires et du dos est de 12% [10].

Conclusion

Bien qu'il soit de nature bénigne, le lipome géant est souvent source de gêne fonctionnelle importante. Son traitement est chirurgical. La

hantise du chirurgien reste la dégénérescence maligne. Dans nos contextes où l'histologie n'est pas toujours disponible, nous recommandons une chirurgie d'exérèse première en cas de forte suspicion de lipome, avec étude anatomopathologique systématique de la pièce opératoire.

Conflits d'intérêts

Les auteurs ne déclarent aucun conflit d'intérêts.

Contributions des auteurs

Collecte, analyse, interprétation des données et rédaction de l'article: Abdou Niasse. Révision de l'article: Abdou Niasse, Papa Mamadou Faye, Abdourahmane Ndong, Ousmane Thiam, Ousmane Gueye, Mouhamadou Lamine Gueye, Ibrahima Sitor Souleymane Sarr, Yacine Seye, Alpha Oumar Toure, Mamadou Seck, Mamadou Cisse, Madieng Dieng. Tous les auteurs ont lu et approuvé la version finale du manuscrit.

Tableau et figures

Tableau 1: principaux éléments différentiels entre lipomes et liposarcomes [5]

Figure 1: lipome, A) vue de face ; B) vue de profil

Figure 2: images scannographiques du lipome, A) coupe sagittale; B) coupe transversale

Figure 3: énucléation du lipome (base d'implantation du lipome sur le thorax)

Figure 4: plaie opératoire

Figure 5: pièce opératoire

Références

1. Calandruccio JH, Jobe MT. Soft Tissue tumor. Mosby-Year Book. 1998;4(9): 3704-5.
2. Fnini S, Hassoune J, Largab A. Lipome géant de la main. Rev Chir Main. 2010 Feb;29(1): 44-7 Epub 2009 Dec 21. **PubMed** | **Google Scholar**
3. Enzinger FM, Weiss SW. Soft tissue tumors. Mosby-Year Book. 1995;3: 381-430.
4. Weiss SW, Goldblum JR. Soft tissue Tumors Philadelphia. Mosby-Year Book. 2008.
5. Kransdorf MJ, Murphey MD. Imaging of Soft Tissue Tumors. Mosby-Year Book. 2006.
6. Posch JL. Tumors of the hand. J Bone Joint Surg. 1956 Jun;38-A(3): 517-39; discussion, 539-40; passim. **PubMed** | **Google Scholar**
7. Murphey MD, Carroll JF, Flemming DJ. From the Archives of the AFIP Benign Musculoskeletal Lipomatous Lesions1. Radiographics. Sep-Oct 2004;24(5): 1433-66. **PubMed** | **Google Scholar**
8. Walker EA, Fenton ME, Salesky JS. Magnetic Resonance Imaging of Benign Soft Tissue Neoplasms in Adults. Radiol Clin North Am. 2011 Nov;49(6): 1197-217, vi. **PubMed** | **Google Scholar**
9. Matsumoto K, Hukuda S, Ishizawa M. MRI findings in intramuscular lipomas. Skeletal Radiol. 1999 Mar;28(3): 145-52. **PubMed** | **Google Scholar**
10. Zhang H, Erickson-Johnson M, Wang X. Molecular testing for lipomatous tumors: critical analysis and test recommendations based on the analysis of 405 extremity-based tumors. Am J Surg Pathol. 2010 Sep;34(9): 1304-11. **PubMed** | **Google Scholar**

Tableau 1: principaux éléments différentiels entre lipomes et liposarcomes [5]		
	Lipome superficiel	liposarcome
Topographie	Graisse sous-cutanée dos, épaule, cou, abdomen, bras, cuisses	Muscles et fascias cuisse, rétro péritoine
Taille	< 5 cm (80 %) < 10 cm (95 %)	Exceptionnellement >5 cm
contours	Nets le plus souvent	Nets le plus souvent
Forme	Unilobulaire	Plurilobulaire (> 90 %)
Cloisons épaisses	Rares (fibrolipomes)	Présentes et vascularisées
Nodules	Absents	Présents

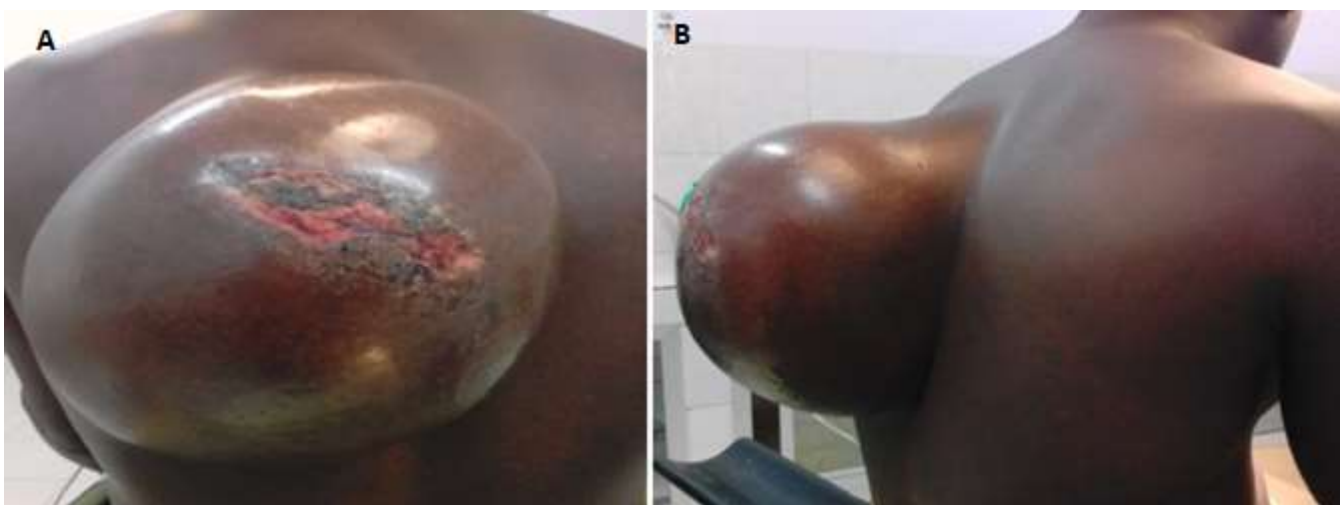


Figure 1: lipome, A) vue de face ; B) vue de profil

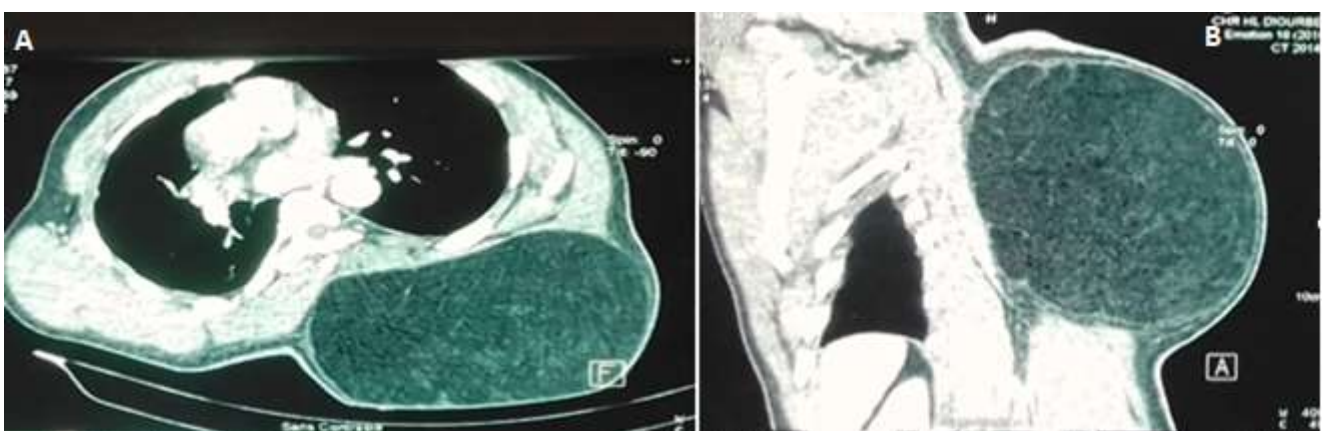


Figure 2: images scannographiques du lipome, A) coupe sagittale; B) coupe transversale

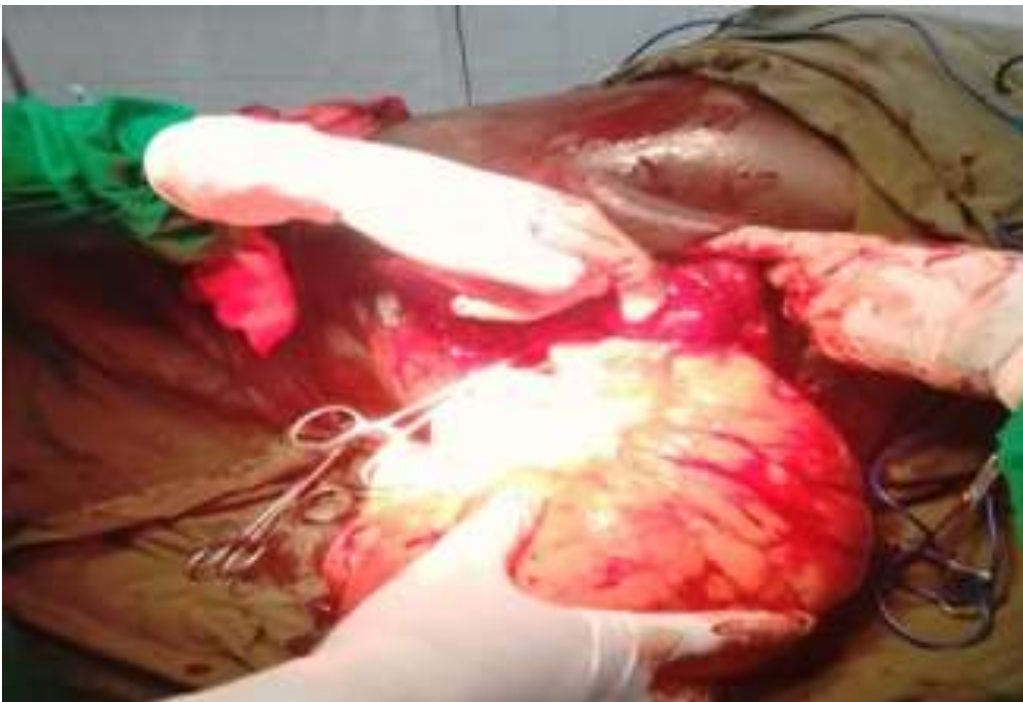

Figure 3: énucléation du lipome (base d'implantation du lipome sur le thorax)

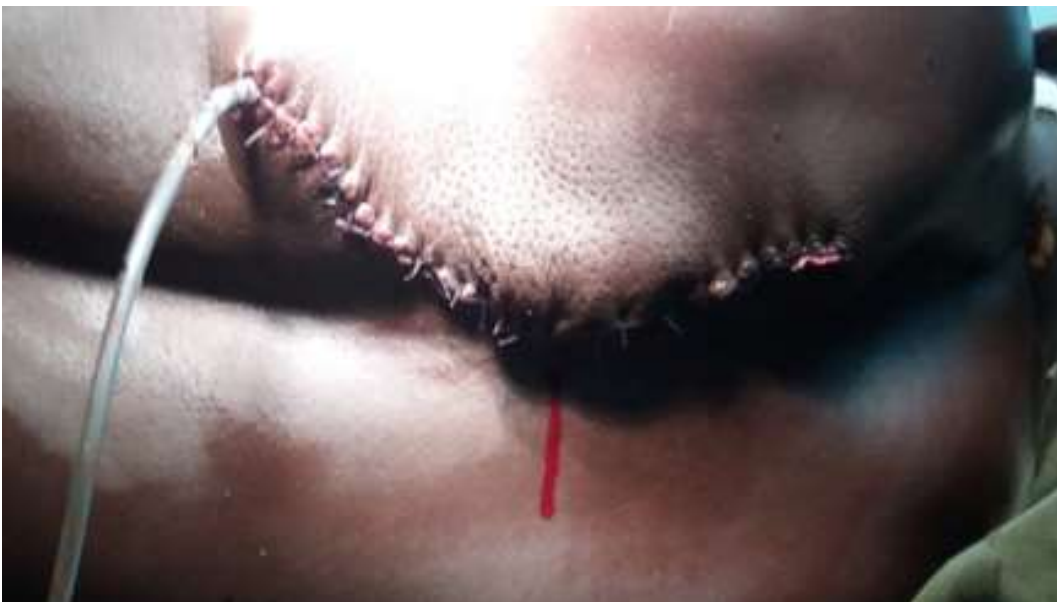

Figure 4: plaie opératoire

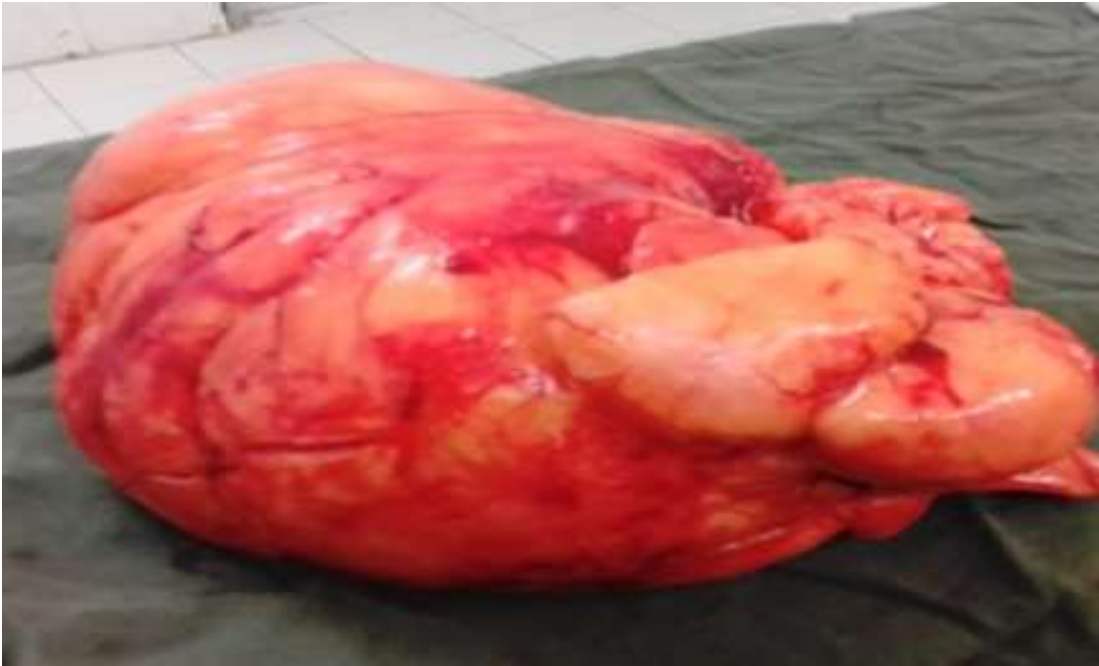

Figure 5: pièce opératoire