

Images in clinical medicine



Cataracte post traumatique rompue négligée

 Loubna El Kaissoumi,  Basma Mrini

Corresponding author: Loubna El Kaissoumi, Centre Hospitalier Universitaire Ibn Sina, Hôpital des Spécialités, Rabat, Maroc. loubna.elk@gmail.com

Received: 06 Jan 2022 - **Accepted:** 10 Apr 2022 - **Published:** 04 May 2022

Keywords: Cataracte post traumatique, traumatisme oculaire, contusion

Copyright: Loubna El Kaissoumi et al. Pan African Medical Journal (ISSN: 1937-8688). This is an Open Access article distributed under the terms of the Creative Commons Attribution International 4.0 License (<https://creativecommons.org/licenses/by/4.0/>), which permits unrestricted use, distribution, and reproduction in any medium, provided the original work is properly cited.

Cite this article: Loubna El Kaissoumi et al. Cataracte post traumatique rompue négligée. Pan African Medical Journal. 2022;42(3). 10.11604/pamj.2022.42.3.33130

Available online at: <https://www.panafrican-med-journal.com//content/article/42/3/full>

Cataracte post traumatique rompue négligée

Neglected post-traumatic ruptured cataract

Loubna El Kaissoumi^{1,&}, Basma Mrini¹

¹Centre Hospitalier Universitaire Ibn Sina, Hôpital des Spécialités, Rabat, Maroc

&Auteur correspondant

Loubna El Kaissoumi, Centre Hospitalier Universitaire Ibn Sina, Hôpital des Spécialités, Rabat, Maroc

English abstract

We here report the case of a 26-year-old patient with no particular medical history, who was victim of neglected contusive right eye trauma after physical assault 9 months before his admission. The patient presented to the emergency department with progressive vision loss and leukocoria. Ophthalmological examination performed on his admission showed reduced visual acuity limited to hand move in the traumatized eye. Eye examination using the slit lamp objectified clear cornea, good anterior chamber depth with ruptured cataract in the anterior chamber. In addition, eye tone measured with Goldman tonometer was 15 mmHg. Fundus examination couldn't be performed and ocular ultrasound didn't show any vitreous abnormalities or retinal detachment. The examination of the contralateral eye was normal. The patient underwent phacoemulsification with

insertion of a posterior chamber lens implant with good outcome.

Key words: *Post traumatic cataract, ocular trauma, contusive trauma*

Image en médecine

Nous rapportons le cas d'un patient âgé de 26 ans, sans antécédents médicaux particuliers, se disant victime 9 mois avant son admission, d'un traumatisme contusif négligé suite à une agression physique au niveau de son œil droit. Le patient s'est présenté aux urgences pour baisse d'acuité visuelle

progressive et leucocorie. L'examen ophtalmologique à l'admission retrouvait une acuité visuelle réduite à « voit la main bouger » au niveau de l'œil traumatisé. A la lampe à fente, la cornée était claire, la chambre antérieure était de bonne profondeur, avec présence d'une cataracte rompue en chambre antérieure. Par ailleurs le tonus oculaire était de 15 mmHg au tonomètre de Goldmann. L'examen du fond d'œil était inaccessible, et une échographie oculaire réalisée n'a pas objectivé d'anomalies vitréennes ni de décollement de rétine. L'examen de l'œil adelphe était sans anomalies. Le patient a été opéré pour sa cataracte par phacoémulsification et mise en place d'un implant de chambre postérieure, avec bonne évolution.

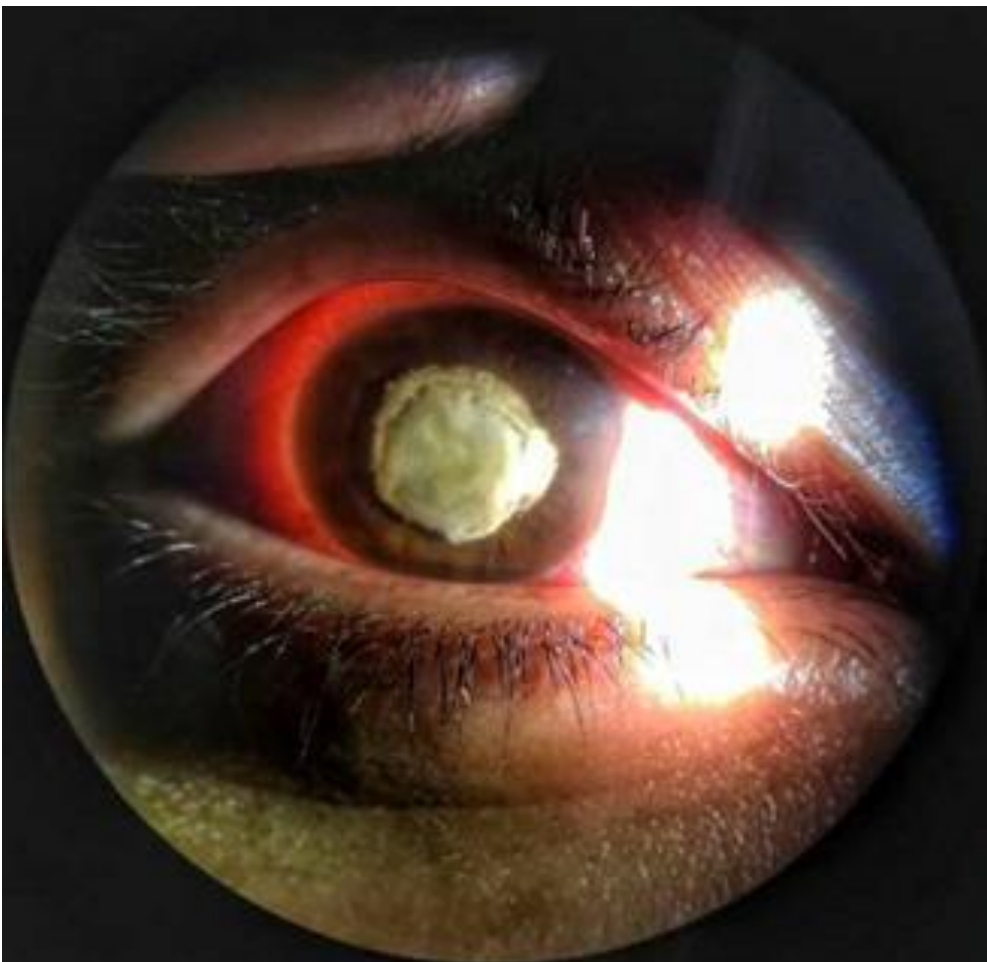


Figure 1: image à la LAF montrant une cataracte post traumatique rompue