

## Images in clinical medicine



# Cataracte atypique réalisant un aspect en « éclats de balle »

Ghita Bouayad, Abdelbarre Oubaaz

**Corresponding author:** Ghita Bouayad, Université Mohammed V Souissi, Service d'Ophtalmologie de l'Hôpital Militaire d'Instruction Mohamed V, Rabat, Maroc. bouayadghita85@gmail.com

**Received:** 29 May 2018 - **Accepted:** 07 Nov 2018 - **Published:** 07 Dec 2020

**Keywords:** Cataracte, atypique, phacoémulsification

**Copyright:** Ghita Bouayad et al. Pan African Medical Journal (ISSN: 1937-8688). This is an Open Access article distributed under the terms of the Creative Commons Attribution International 4.0 License (<https://creativecommons.org/licenses/by/4.0/>), which permits unrestricted use, distribution, and reproduction in any medium, provided the original work is properly cited.

**Cite this article:** Ghita Bouayad et al. Cataracte atypique réalisant un aspect en « éclats de balle ». Pan African Medical Journal. 2020;37(321). 10.11604/pamj.2020.37.321.16201

**Available online at:** <https://www.panafrican-med-journal.com//content/article/37/321/full>

## Cataracte atypique réalisant un aspect en « éclats de balle »

Atypical cataract generating « shrapnel-like fragments »

Ghita Bouayad<sup>1,&</sup>, Abdelbarre Oubaaz<sup>1</sup>

<sup>1</sup>Université Mohammed V Souissi, Service d'Ophtalmologie de l'Hôpital Militaire d'Instruction Mohamed V, Rabat, Maroc

### &Auteur correspondant

Ghita Bouayad, Université Mohammed V Souissi, Service d'Ophtalmologie de l'Hôpital Militaire d'Instruction Mohamed V, Rabat, Maroc

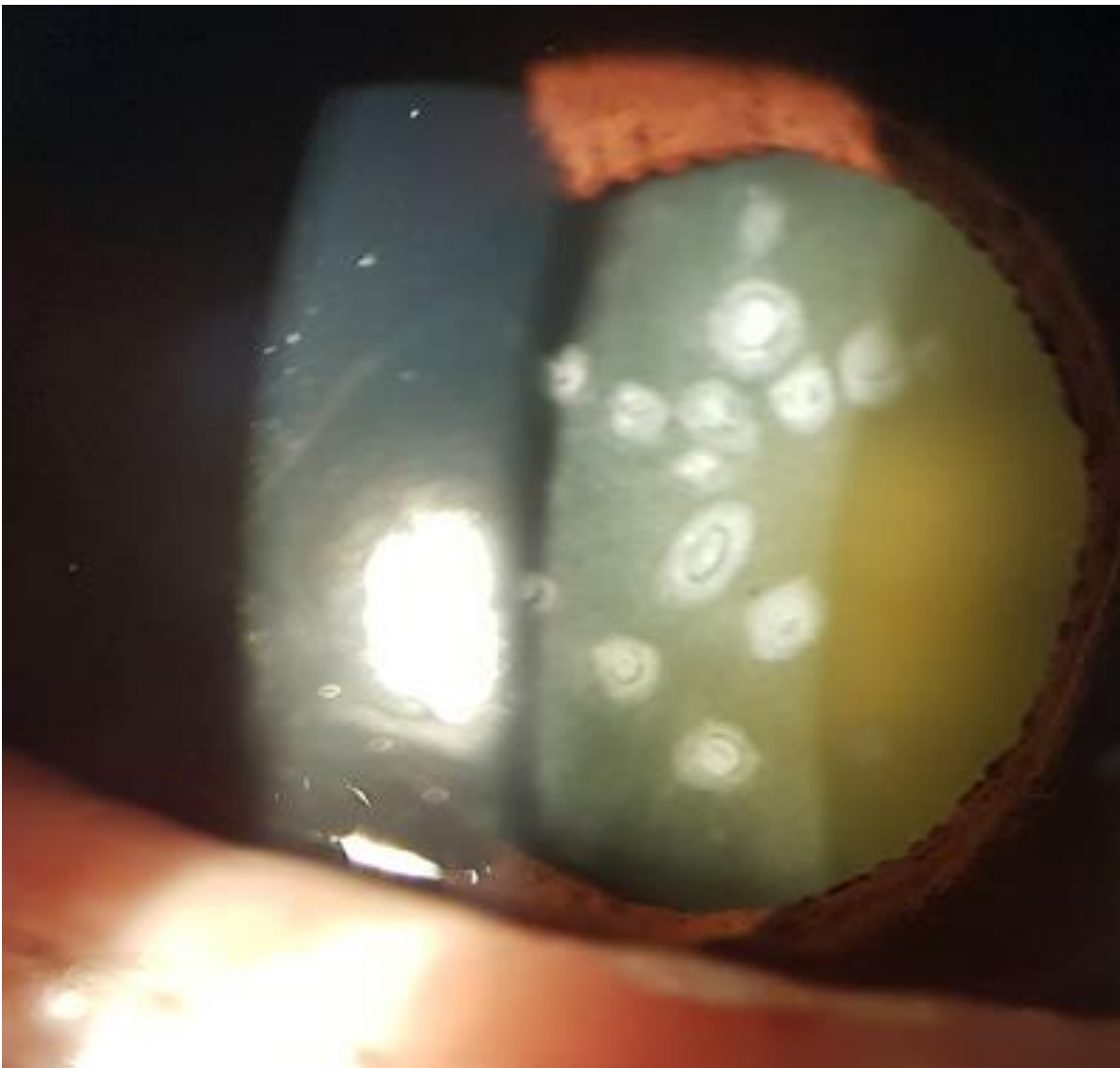
## English abstract

*We report the case of a 62-year old female patient presenting with atypical cataract of the right eye generating shrapnel-like fragments, operated by phacoemulsification with good visual recovery.*

**Key words:** Cataract, atypical, phacoemulsification

## Image en médecine

Nous rapportons le cas d'une patiente âgée de 62 ans, qui présente une cataracte atypique de l'œil droit avec un aspect en « éclats de balle », opérée par phacoémulsification avec bonne récupération visuelle.



**Figure 1:** aspect biomicroscopique d'une cataracte de l'œil droit réalisant un aspect en « éclats de balle »