

Images in medicine

Stries angioïdes compliquées d'une néovascularisation choroïdienne

Mohammed El Mellaoui^{1,*}, Abdelkader Laktaoui¹

¹Service d'Ophthalmologie, Hôpital Militaire Moulay Ismaïl, Meknès, Maroc

*Corresponding author: Mohammed El Mellaoui, Service d'ophtalmologie, Hôpital Militaire Moulay Ismaïl, Meknès, Maroc

Key words: Stries angioïdes, néovascularisation choroïdienne, membrane de Bruch

Received: 20/07/2014 - Accepted: 18/10/2014 - Published: 21/11/2014

Pan African Medical Journal. 2014; 19:312 doi:10.11604/pamj.2014.19.312.5099

This article is available online at: <http://www.panafrican-med-journal.com/content/article/19/312/full/>

© Mohammed El Mellaoui et al. The Pan African Medical Journal - ISSN 1937-8688. This is an Open Access article distributed under the terms of the Creative Commons Attribution License (<http://creativecommons.org/licenses/by/2.0>), which permits unrestricted use, distribution, and reproduction in any medium, provided the original work is properly cited.

Image en médecine

Les stries angioïdes sont des lésions rares du fond d'oeil. Elles sont souvent associées à des pathologies générales telles le pseudoxanthome élastique, la drépanocytose, la maladie de Paget ou le syndrome de Ehlers Danlos. Elles correspondent à des ruptures de la membrane de Bruch, visibles sous forme de lignes radiaires, sombres ou rougeâtres partant de la papille et dont le risque évolutif potentiel est l'émergence de néovaisseaux choroïdiens. Notre patient est un homme de 43 ans sans antécédents pathologiques notables qui présente une acuité visuelle chiffrée à 3/10 P8 au niveau de l'oeil droit et à 1/20 P14 au niveau de l'oeil gauche. L'examen du segment antérieur est sans anomalies avec un tonus oculaire à 14 mmHg aux deux yeux. L'examen du fond d'oeil révèle la présence de stries angioïdes bilatérales compliquées d'une néovascularisation choroïdienne maculaire avec développement d'une fibrose sous rétinienne au niveau de l'oeil gauche. L'angiographie et la tomographie par cohérence optique confirment le diagnostic. La complication néovasculaire responsable de malvoyance est prise en charge essentiellement par les injections intravitréennes d'anti-vascular endothélial growth factor (VEGF) avec une efficacité prouvée. Le médecin ophtalmologiste doit connaître cette pathologie, afin d'orienter le patient vers une prise

en charge systémique si nécessaire et afin d'instaurer un traitement ciblé et rapide en cas de complication néovasculaire.

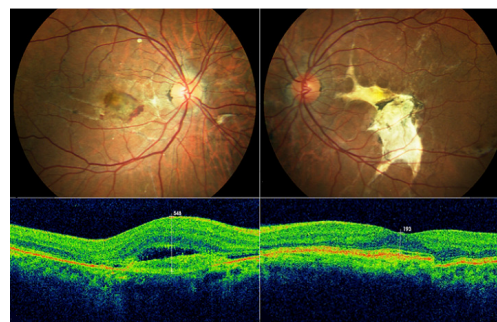


Figure 1 : stries angioïdes compliquées d'une néovascularisation choroïdienne au niveau de l'oeil droit et d'une fibrose sous rétinienne au niveau de l'oeil gauche