

Images in medicine

Sclérite antérieure nodulaire révélant une spondylarthrite ankylosante

Sclérite antérieure nodulaire révélant une spondylarthrite ankylosante

¹Service d'Ophtalmologie de l'Hôpital Militaire Mohamed V de Rabat, Maroc

⁸Corresponding author: Ryme Abdelkhalek, Service d'Ophtalmologie de l'Hôpital Militaire Mohamed V de Rabat, Maroc

Key words: Sclérite antérieure nodulaire, pondylarthrite ankylosante, stéroïdien

Received: 23/03/2014 - Accepted: 18/09/2014 - Published: 28/10/2014

Pan African Medical Journal. 2014; 19:216 doi:10.11604/pamj.2014.19.216.4240

This article is available online at: <http://www.panafrican-med-journal.com/content/article/19/216/full/>

© Ryme Abdelkhalek et al. The Pan African Medical Journal - ISSN 1937-8688. This is an Open Access article distributed under the terms of the Creative Commons Attribution License (<http://creativecommons.org/licenses/by/2.0>), which permits unrestricted use, distribution, and reproduction in any medium, provided the original work is properly cited.

Image en médecine

Patiente âgée de 48 ans qui s'est présentée en consultation ophtalmologie pour rougeur au niveau de l'oeil droit et douleur oculaire aggravée par les mouvements du globe avec la présence de photophobie et larmoiement. L'examen à la lampe à fente met en évidence une sclérite antérieure nodulaire. Un traitement à base d'anti-inflammatoires non stéroïdien a été prescrit. L'évolution a été marquée par l'apparition d'une sclérite nécrosante. Une enquête étiologique s'est révélée nécessaire et la patiente fût adressée en consultation rhumatologie vue qu'elle rapporte des lombalgies fugaces. Le diagnostic de spondylarthrite ankylosante a été retenu.

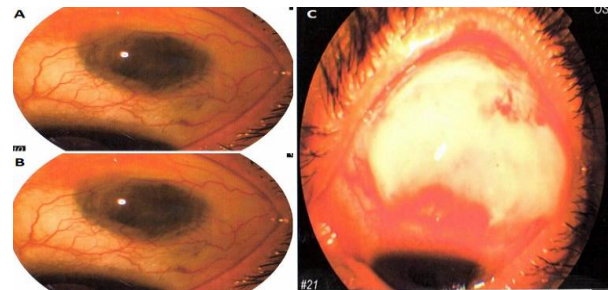


Figure 1: (A) sclérite antérieure nodulaire, (B) aggravation de l'œdème scléral, (C) scléromalacie