

## Images in medicine

### Pseudo-hypopion inverse avec polycorie congénitale

Soufiane Berradi<sup>1,&</sup>, Mounir Lezrek<sup>1</sup>

<sup>1</sup>Université Mohammed V Souissi, Service d'Ophtalmologie A de l'Hôpital des Spécialités, Centre Hospitalier Universitaire, Rabat, Maroc

<sup>&</sup>Corresponding author: Soufiane Berradi, Université Mohammed V Souissi, Service d'Ophtalmologie A de l'Hôpital des Spécialités, Centre Hospitalier Universitaire, Rabat, Maroc

Key words: Pseudo-hypopion, polycorie, congénitale

Received: 03/02/2014 - Accepted: 18/09/2014 - Published: 30/09/2014

**Pan African Medical Journal. 2014; 19:108 doi:10.11604/pamj.2014.19.108.3960**

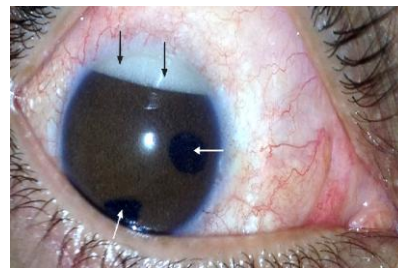
This article is available online at: <http://www.panafrican-med-journal.com/content/article/19/108/full/>

© Soufiane Berradi et al. The Pan African Medical Journal - ISSN 1937-8688. This is an Open Access article distributed under the terms of the Creative Commons Attribution License (<http://creativecommons.org/licenses/by/2.0>), which permits unrestricted use, distribution, and reproduction in any medium, provided the original work is properly cited.

### Image en médecine

Patient de 34 ans, ayant une polycorie congénitale bilatérale (Flèches blanches), aphaque ODG (opéré à l'âge de 4 ans pour cataracte congénitale bilatérale sans implant), ayant bénéficié, suite à un décollement de rétine avec prolifération vitéo-rétinienne avancée et trou maculaire stade 4 de l'oeil droit d'une vitrectomie, pelage de membranes de PVR, ablation de la limitante interne, endolaser et tamponnement par huile de silicone. Les suites post-opératoires immédiates étaient simples. Un an après l'intervention, le patient a consulté pour BAV progressive de l'oeil droit. L'examen au biomicroscope a objectivé un pseudo-hypopion inverse (Flèches noires) correspondant au passage de l'huile de silicone émulsifiée en chambre antérieure et au niveau de l'angle irido-cornéen, associé à une hypertension oculaire à 26 mmHg. Devant ce tableau clinique, on a réalisé l'ablation de l'huile de silicone à deux voies en 23 gauges. Le contrôle per-opératoire du segment postérieur a montré une rétine réappliquée et le tonus oculaire s'est rapidement normalisé.

L'ablation d'huile de silicone représente donc le geste thérapeutique indispensable devant cette complication du tamponnement interne par huile de silicone.



**Figure 1:** pseudo-hypopion inverse de l'œil droit (Flèches noires) associé à une polycorie (Flèches blanches) chez un patient de 34 ans, aphaque (opéré à l'enfance pour cataracte congénitale)