

Images in medicine

Communication interventriculaire post infarctus du myocarde: réparation chirurgicale

Hicham Labsaili^{1,*}, Said Makani¹

¹Service de Chirurgie Cardiovasculaire, CHU Ibn Rochd, Casablanca, Maroc

^{*}Corresponding author: Hicham Labsaili, Service de Chirurgie Cardiovasculaire, CHU Ibn Rochd, Casablanca, Maroc

Key words: Communication interventriculaire, infarctus du myocarde, occlusion de l'IVA, l'artère interventriculaire antérieure (IVA)

Received: 01/04/2014 - Accepted: 06/09/2014 - Published: 24/09/2014

Pan African Medical Journal. 2019; 19:68 doi:10.11604/pamj.2014.19.68.4284

This article is available online at: <http://www.panafrican-med-journal.com/content/article/19/68/full/>

© Hicham Labsaili et al. The Pan African Medical Journal - ISSN 1937-8688. This is an Open Access article distributed under the terms of the Creative Commons Attribution License (<http://creativecommons.org/licenses/by/2.0>), which permits unrestricted use, distribution, and reproduction in any medium, provided the original work is properly cited.

Image en médecine

La communication interventriculaire (CIV) post infarctus du myocarde est une complication aiguë. L'incidence de cette complication est évaluée entre 1% et 2%, mais elle est responsable de 5% des décès en phase aiguë de l'infarctus. Sa prise en charge est chirurgicale, avec la difficulté de réparation à partir des tissus infarctés fragiles. Le septum interventriculaire a une double vascularisation, ce qui explique les deux types de localisation de CIV: CIV antérieure par occlusion de l'artère interventriculaire antérieure (IVA), qui est la plus fréquente, et la CIV postérieure par occlusion d'une coronaire droite dominante ou plus rarement d'une circonflexe dominante. Nous rapportons le cas d'une réparation chirurgicale, faite avec succès, d'une CIV antérieure de 15mm, chez un patient de 75 ans, qui avait une occlusion de l'IVA. La réparation a été faite sous circulation extracorporelle, avec résection des tissus infarctés et mise en place d'un patch adapté au défaut. Le patch a été positionné du côté ventriculaire gauche. Des points en U sur feutre

de Teflon ont fixé le patch. Les suites opératoires ont été favorables et le patient est sorti du bloc opératoire avec de faible dose de DOBUTAMINE.

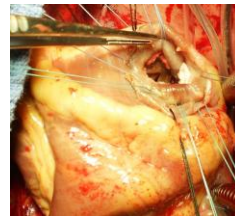


Figure 1: vue opératoire de la communication interventriculaire apicale, avec passage des fils en points en U renforcés par du feutre de Téflon