

Images in clinical medicine

Fistule uréthro-rectale iatrogène

Ahmed Ibrahim, Idriss Ziani

Corresponding author: Ahmed Ibrahim, Service d'Urologie-A, Centre Hospitalo-Universitaire Ibn Sina, Faculté de Médecine et de Pharmacie, Université Mohammed V, 10000, Rabat, Maroc. ahmed.ibrahimi@um5s.net.ma

Received: 06 Nov 2019 - **Accepted:** 21 Nov 2019 - **Published:** 15 Oct 2020

Keywords: Fistule uréthro-rectale, iatrogène, uréthro-cystographie rétrograde, York-Mason

Copyright: Ahmed Ibrahim et al. Pan African Medical Journal (ISSN: 1937-8688). This is an Open Access article distributed under the terms of the Creative Commons Attribution International 4.0 License (<https://creativecommons.org/licenses/by/4.0/>), which permits unrestricted use, distribution, and reproduction in any medium, provided the original work is properly cited.

Cite this article: Ahmed Ibrahim et al. Fistule uréthro-rectale iatrogène. Pan African Medical Journal. 2020;37(161). 10.11604/pamj.2020.37.161.20907

Available online at: <https://www.panafrican-med-journal.com//content/article/37/161/full>

Fistule uréthro-rectale iatrogène

Iatrogenic urethro-rectal fistula

Ahmed Ibrahim^{1,&}, Idriss Ziani¹

¹Service d'Urologie-A, Centre Hospitalo-Universitaire Ibn Sina, Faculté de Médecine et de Pharmacie, Université Mohammed V, 10000, Rabat, Maroc

&Auteur correspondant

Ahmed Ibrahim, Service d'Urologie-A, Centre Hospitalo-Universitaire Ibn Sina, Faculté de Médecine et de Pharmacie, Université Mohammed V, 10000, Rabat, Maroc

English abstract

Urethro-rectal fistula is a rare pathological entity, most often iatrogenic secondary to prostate surgery, or traumatic secondary to trauma of the pelvis. We report the observation of a 73-year-old patient who consults in urology for urinary discharge through the anus during urination. He is a type I diabetic patient under poorly monitored insulin, he was treated for repeated urethritis, operated 4 months ago for Fournier gangrene with the notion of traumatic urethral catheterization, he presented after the removal of the bladder catheter a dysuria with emission of urine from the anus during urination which motivated a consultation. On clinical examination, the scrotum is supple and well healed after flattening the

necrotic areas; absence of cutaneous fistulous pathways; in the digital rectal examination, a small induration is found at 6 cm from the anal margin class II according to the Rivera classification, with a firm prostate of 55 g. Retrograde urethrocytography (A, B, C, D) showed the presence of a urethro-rectal fistula with the presence of multiple moniliform narrowing of the anterior urethra in favor of chronic urethritis with muscular bladder and post-voiding residue. Trans-sphincter posterior surgical procedure according to the York-Mason technique has been proposed to treat this patient.

Key words: *Urethro-rectal fistula, iatrogenic, retrograde urethrocytography, York-Mason*

Image en médecine

La fistule uréthro-rectale (FUR) est une entité pathologique rare, le plus souvent iatrogène secondaire à la chirurgie de la prostate, ou traumatique secondaire aux traumatismes du

bassin. Nous rapportons l'observation d'un patient âgé de 73 ans, consulté en urologie pour émission des urines par l'anus au moment de la miction. Il s'agit d'un patient diabétique de type I sous insuline mal suivi, il a été traité pour des urétrites à répétition, opéré il y a 4 mois pour gangrène de Fournier avec notion de sondage vésicale traumatique, il a présenté après l'ablation de la sonde vésicale une dysurie avec émission des urines par l'anus au moment de la miction ce qui a motivé une consultation. A l'examen clinique, le scrotum est souple bien cicatrisé après mise à plat des zones nécrosées; absence des trajets fistuleux cutanés; au toucher rectal on découvre une petite induration à 6 cm de la marge anale classé stade II selon la classification de Rivera, avec une prostate ferme de 55 g. L'urétéro-cystographie rétrograde (UCG) (A, B, C, D) a montré la présence d'une fistule uréthro-rectale avec présence de multiples rétrécissements moniliforme de l'urètre antérieur en faveur d'une urétrite chronique avec vessie de lutte et résidu post mictionnel. Une intervention chirurgicale par voie trans-sphinctérienne postérieure selon la technique de York-Mason a été proposée pour traiter ce patient.

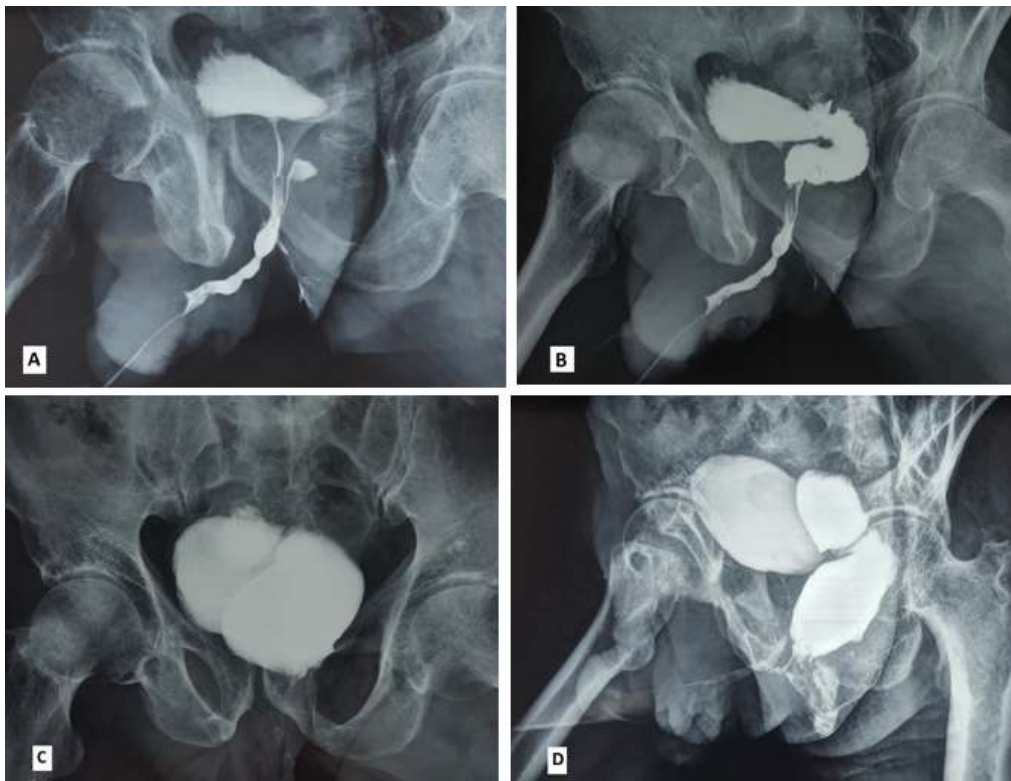


Figure 1: A) multiples rétrécissements moniliforme de l'urètre antérieur en faveur d'une urétrite chronique avec début d'opacification rectale et mise en évidence du trajet fistuleux; B) opacification rectal et mise en évidence d'une fistule uréthro-rectal au temps de remplissage vésical; C) vessie pleine avec opacification de l'ampoule rectale; D) opacification du rectum et canal anal au temps mictionnel