

Images in medicine

Localisation atypique d'un colobome cristallinien



Atypical location of lenticular coloboma

Yasmine Chaoui Roqai^{1,*}, Ajhoun Yousra¹

¹Service d'Ophtalmologie, Hôpital Militaire d'Instruction Mohammed V, Rabat, Maroc

*Auteur correspondant: Yasmine Chaoui Roqai, Service d'Ophtalmologie, Hôpital Militaire d'Instruction Mohammed V, Rabat, Maroc

Mots clés: Colobome cristallinien, défaut zonulaire, localisation atypique

Received: 02/04/2019 - Accepted: 29/06/2019 - Published: 08/11/2019

The Pan African Medical Journal. 2019;34:140. doi:10.11604/pamj.2019.34.140.18724

This article is available online at: <http://www.panafrican-med-journal.com/content/article/34/140/full/>

© Yasmine Chaoui Roqai et al. The Pan African Medical Journal - ISSN 1937-8688. This is an Open Access article distributed under the terms of the Creative Commons Attribution License (<http://creativecommons.org/licenses/by/2.0>), which permits unrestricted use, distribution, and reproduction in any medium, provided the original work is properly cited.

Image en médecine

We report the case of a 37-year old patient with no particular past medical history presenting to the Ophthalmology Department for lens correction. Examination of the right eye showed corrected visual acuity of 6/10e, refractive error of -1.50 (-6,25 to 56°); the examination of the anterior segment objectified lenticular coloboma in the superior temporal area with zonular deficiency ranging from 8h to 11h and opacity of the crystalline. The examination of the iris and fundus examination were normal. Left eye exam was normal. Colobomas are congenital malformations of the eye secondary to an abnormal closure of the foetal fissure. Lenticular coloboma is rare, secondary to uveal coloboma resulting in indentation of the lens periphery. It usually occurs in the inferonasal region. The peculiarities of our case study is the occurrence of lenticular coloboma in the superior temporal area. It is essential to search for opacity of the crystalline in patients with other colobomatous abnormalities and associated ocular malformations such as cataract, microphthalmia or ectopia of the crystalline.

Key words: Lenticular coloboma, zonular deficiency, atypical location

Nous rapportons le cas d'un patient âgé de 37 ans, sans antécédents pathologiques particuliers, se présentant à la consultation d'ophtalmologie pour changement de correction optique. L'examen de l'œil droit retrouve une acuité visuelle corrigée à 6/10^{ème}, une réfraction automatique à -1,50 (-6,25 à 56°), l'examen du segment antérieur retrouve un colobome cristallinien en supéro-temporal avec défaut zonulaire allant de 8h à 11h et une opacité cristallinienne en regard. L'examen de l'iris et du fond d'œil sont normaux. L'examen de l'œil gauche est sans particularité. Les colobomes sont des malformations congénitales de l'œil secondaires à une anomalie de fermeture de la fente foetale. Le colobome cristallinien reste une localisation rare de cette malformation; secondaire à un colobome uvéal entraîne un aspect d'indentation de la périphérie du cristallin, sa localisation est classiquement inféro-nasale. La particularité de notre cas est la localisation du colobome cristallinien en supéro-temporale. Il faut rechercher une opacité cristallinienne en regard d'autres anomalies colobomateuses, et des malformations oculaires associées comme la cataracte, la microphthalmie ou l'ectopie cristallinienne.

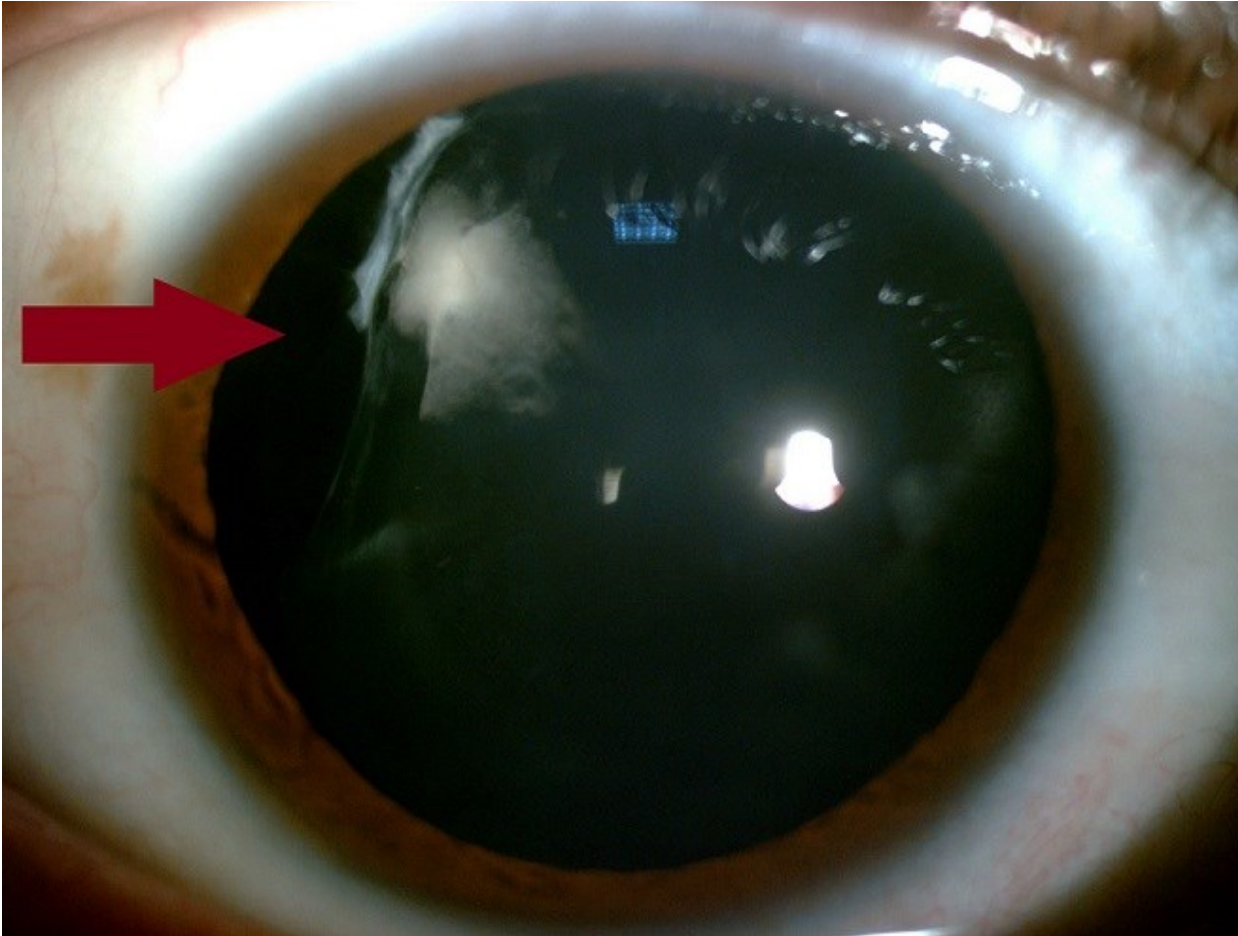


Figure 1: colobome cristallinien supéro-temporal de l'œil droit (flèche)