

# Images in medicine

## Un énorme adénome de la prostate



### *Giant prostatic adenoma*

**Abdelilah El Alaoui<sup>1,§</sup>, Hicham El Boté<sup>1</sup>**

<sup>1</sup>Service d'Urologie A, Hôpital Ibn Sina, CHU Rabat, Maroc

<sup>§</sup>Corresponding author: Abdelilah El Alaoui, Service d'Urologie A, Hôpital Ibn Sina, CHU Rabat, Maroc

Mots clés: Adénome, prostate, Maroc

Received: 02/03/2017 - Accepted: 13/03/2017 - Published: 06/08/2018

**Pan African Medical Journal. 2018;30:256. doi:10.11604/pamj.2018.30.256.12142**

This article is available online at: <http://www.panafrican-med-journal.com/content/article/30/256/full/>

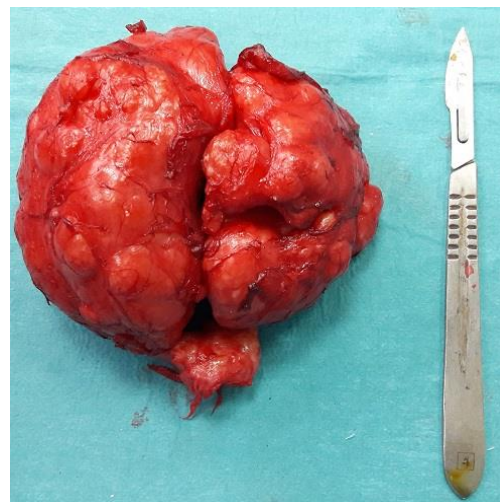
© Abdelilah El Alaoui et al. The Pan African Medical Journal - ISSN 1937-8688. This is an Open Access article distributed under the terms of the Creative Commons Attribution License (<http://creativecommons.org/licenses/by/2.0>), which permits unrestricted use, distribution, and reproduction in any medium, provided the original work is properly cited.

### Image en médecine

*We here report the case of a 75 year old patient, with lower urinary tract obstructive syndrome such as dysuria, nocturnal pollakiuria and dribbling. Clinical examination showed good general condition by examining the rectum with the finger, soft, painless prostate increased in volume with obliteration of the median sulcus. PSA level was 2,1ng/ml, prostatic weight was 240 g on ultrasound. The patient underwent surgery: transvesical adenomectomy with extraction of a giant adenoma weighing 246 g. Histologic examination showed adenomyofibroma.*

**Key words:** Adenoma, prostate, Morocco

Il s'agit d'un patient âgé de 75 ans, qui présente un syndrome obstructif du bas appareil urinaire fait de dysurie, pollakiurie nocturne et miction goutte à goutte. L'examen clinique trouve un patient en bon état général; au toucher rectal, la prostate est souple, indolore et augmenté de volume avec effacement du sillon médian. Le PSA est à 2,1ng/ml, le poids de la prostate à l'échographie est estimé à 240g. Le patient est opéré: adénomectomie par taille vésicale avec extraction d'un énorme adénome qui pèse 246g. L'histologie est en faveur d'un adénomyofibrome.



**Figure 1:** Un énorme adénome de la prostate