



Images in medicine

Anévrisme de l'artère iliaque primitive droite

Primary aneurysm of the right common iliac artery

Mohamed Jira^{1,§}, Taoufik Amezyane¹

¹Hôpital Militaire d'Instruction Mohammed V, Service de Médecine Interne, Rabat, Maroc

[§]Corresponding author: Mohamed Jira, Hôpital Militaire d'Instruction Mohammed V, Service de Médecine Interne, Rabat, Maroc

Mots clés: Anévrisme, artère iliaque primitive, maladie de Behçet

Received: 10/04/2018 - Accepted: 21/04/2018 - Published: 11/06/2018

Pan African Medical Journal. 2018;30:106. doi:10.11604/pamj.2018.30.106.15751

This article is available online at: <http://www.panafrican-med-journal.com/content/article/30/106/full/>

© Mohamed Jira et al. The Pan African Medical Journal - ISSN 1937-8688. This is an Open Access article distributed under the terms of the Creative Commons Attribution License (<http://creativecommons.org/licenses/by/2.0>), which permits unrestricted use, distribution, and reproduction in any medium, provided the original work is properly cited.

Image en médecine

We here report the case of a 55-year old patient, with a history of recurrent buccal aphthosis, hospitalized for pelvic pain of sudden onset. Clinical examination showed sensitive pulsatile pelvic mass with blowing sound suggesting vascular origin. Examination of external genitalia showed scrotal scar after healing of aphthous ulcers. Laboratory test showed inflammatory syndrome with CRP levels of 80 mg/L, syphilis serological test was negative, doppler ultrasonography revealed primary aneurysm of the right common iliac artery and arteriography confirmed the diagnosis. The diagnosis of Behçet's disease was retained because of bipolar aphthosis and vascular involvement. Treatment was based on surgical resection of the aneurysm, bolus corticosteroids for three days, then oral corticosteroids and monthly intravenous cyclophosphamide infusion. Patient's outcome was favorable.

Key words: *Aneurysm, common iliac artery, Behçet's disease*

Il s'agissait d'un patient âgé de 55 ans, ses antécédents étaient marqués par une aphtose buccale récidivante, il était hospitalisé pour une douleur pelvienne d'installation brutale et chez qui, l'examen clinique trouvait une masse pelvienne sensible, pulsatile et soufflante à l'auscultation évoquant une origine vasculaire, l'examen des organes génitaux externes trouvait une cicatrice d'aphtose scrotale. Le bilan biologique objectivait un syndrome inflammatoire avec CRP à 80 mg/l, la sérologie syphilitique était négative, l'échodoppler pelvienne était favorable d'un anévrisme de l'artère iliaque primitive droite et l'artériographie confirmait le diagnostic. Le diagnostic de la maladie de Behçet était retenu devant l'aphtose bipolaire et l'atteinte vasculaire. Le traitement comportait une exérèse chirurgicale de l'anévrisme, corticothérapie en bolus de trois jours puis en relai par voie orale et une perfusion mensuelle de cyclophosphamide. L'évolution était favorable.

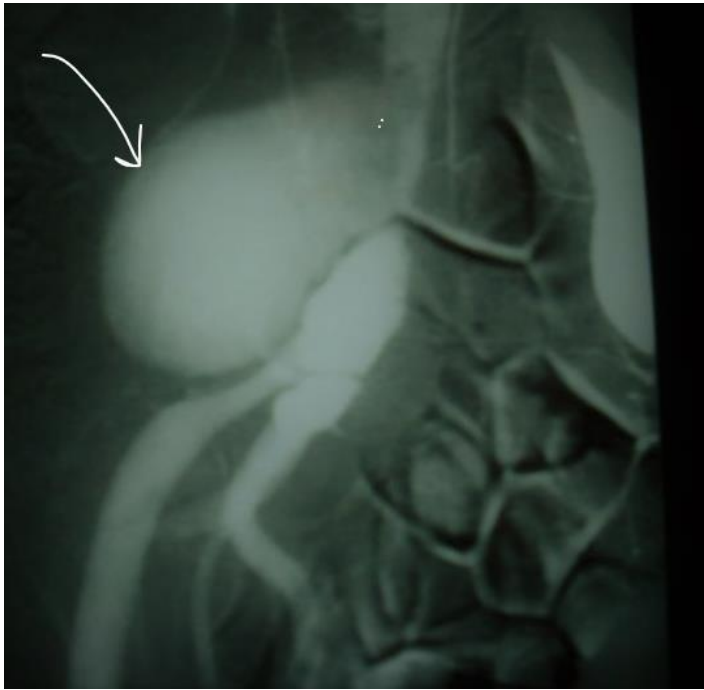


Figure 1: L'artériographie montrait un anévrisme de l'artère iliaque primitive droite