

## Images in medicine

### Récidive d'une pseudo-exfoliation capsulaire sur implant intraoculaire



#### *Recurrence of capsular pseudoexfoliation on intraocular implant*

**Bennis Ahmed<sup>1, &</sup>, Benatiya Andaloussi Idriss<sup>2</sup>**

<sup>1</sup>Résidence Sara, Prestigia, Fes City Center, Champs de Course, Fès, Maroc, <sup>2</sup>Faculté de Médecine et de Pharmacie de Fès CHU Hassan II, Fes, Maroc

<sup>&</sup>Corresponding author: Bennis Ahmed, Résidence Sara, Prestigia, Fes City Center, Champs de Course, Fès, Maroc

Mots clés: Pseudo-exfoliation capsulaire, implant intraoculaire, glaucome exfoliatif

Received: 03/10/2016 - Accepted: 20/03/2017 - Published: 18/05/2018

**Pan African Medical Journal. 2018; 30:47 doi:10.11604/pamj.2018.30.47.10864**

This article is available online at: <http://www.panafrican-med-journal.com/content/article/30/47/full/>

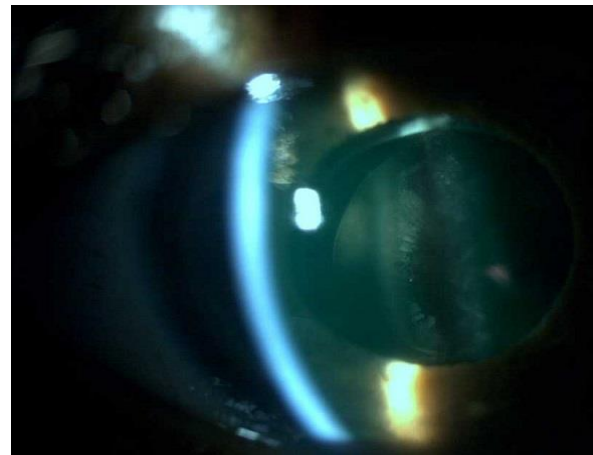
© Bennis Ahmed et al. The Pan African Medical Journal - ISSN 1937-8688. This is an Open Access article distributed under the terms of the Creative Commons Attribution License (<http://creativecommons.org/licenses/by/2.0>), which permits unrestricted use, distribution, and reproduction in any medium, provided the original work is properly cited.

### Image en médecine

*We here report the case of a 79-year old patient who underwent cataract by phacoemulsification associated with preoperative left and right eyes pseudo-capsular exfoliation in 2000. He had pseudo-exfoliative glaucoma with recurrence on the implant.*

**Key words:** *Capsular exfoliation, intraocular implant, exfoliative glaucoma*

Patient de 79 ans, opéré de cataracte par phaco-émulsification en 2000, avec une pseudo-exfoliation capsulaire ODG préopératoire. Présente un glaucome pseudo-exfoliatif avec une récurrence sur l'implant.



**Figure 1:** présence d'une récurrence de pseudo-exfoliation capsulaire sur l'implant intraoculaire, chez un patient opéré depuis 16 ans par une phaco-emulsification avec mise en place d'un implant dans le sac capsulaire