

## Case report

### Dissection aortique anévrysmale chez un adulte infecté par le VIH-1 dans le cadre d'un syndrome de reconstitution immunitaire avec tuberculose



*Aortic aneurism dissection in an adult patient with tuberculosis infected with HIV-1 during immune reconstitution inflammatory syndrome*

**Desmorys Raoul Moh<sup>1,2,3,&</sup>, Anani Badjé<sup>1,4</sup>, Nogbou Frederic Ello<sup>2,3</sup>, Jean-Baptiste N'takpé<sup>1</sup>, Jean-Baptiste Anzouan-Kacou<sup>5</sup>, Gérard Menan Kouamé<sup>1</sup>, Simplicite Ackoundzé<sup>6</sup>, Franck Boccara<sup>7</sup>, Olivier Ba-Gomis<sup>6</sup>, Serge-Paul Eholié<sup>1,2,3</sup>, Xavier Anglaret<sup>1,4</sup>, Christine Danel<sup>1,4</sup>**

<sup>1</sup>Programme PAC-CI, site ANRS de Côte d'Ivoire, CHU de Treichville, Abidjan, Côte d'Ivoire, <sup>2</sup>Département de Dermatologie et Infectiologie, Université Félix Houphouët-Boigny Abidjan, Côte d'Ivoire, <sup>3</sup>Service de Maladies Infectieuses et Tropicales, CHU de Treichville, Abidjan, Côte d'Ivoire, <sup>4</sup>Université de Bordeaux, ISPED, France, Centre INSERM U1219, Bordeaux, France, <sup>5</sup>Institut de Cardiologie d'Abidjan, Côte d'Ivoire, <sup>6</sup>Centre Intégré de Recherche Bioclinique d'Abidjan, Côte d'Ivoire, <sup>7</sup>Service de Cardiologie, Hôpital Saint Antoine Paris, France, INSERM 938 Université Pierre et Curie, Paris, France

<sup>&</sup>Corresponding author: Desmorys Raoul Moh, Programme PAC-CI, site ANRS de Côte d'Ivoire, CHU de Treichville, Abidjan, Département de Dermatologie et Infectiologie, Université Félix Houphouët-Boigny Abidjan, Service de Maladies Infectieuses et Tropicales, CHU de Treichville, Abidjan, Côte d'Ivoire

Mots clés: VIH, adultes, pathologie vasculaire, anévrisme, dissection aortique, syndrome de restauration immunitaire, tuberculose, antirétroviral, Afrique

Received: 24/05/2017 - Accepted: 20/08/2018 - Published: 04/09/2018

#### Résumé

Un homme de 35 ans, VIH-1, sans antécédents médicaux et chirurgicaux particuliers, a été hospitalisé à Abidjan, Côte d'Ivoire, dans un contexte fébrile, toux, dyspnée, douleurs thoraciques et à la radiographie pulmonaire, un déroulement de la crosse de l'aorte une semaine après avoir débuté les antirétroviraux (ARV). Les scanners angiothoraciques réalisés ont mis en évidence une ectasie aortique globale étendue avec thrombus mural. Une échocardiographie transoesophagienne conclut à une dissection aortique, type A de Stanford. Le diagnostic de tuberculose a été confirmé par l'isolation en culture de *Mycobacterium Tuberculosis*. Huit ans après, le patient est encore vivant, sans intervention chirurgicale et se plaint de douleurs thoraciques intermittentes. Sa pression artérielle est stable et a une insuffisance rénale modérée. Nous rapportons un cas rare de dissection aortique anévrysmale chez un adulte infecté par le VIH-1 dans le cadre d'un syndrome de reconstitution immunitaire avec tuberculose pulmonaire.

**Pan African Medical Journal. 2018; 31:10 doi:10.11604/pamj.2018.31.10.12824**

This article is available online at: <http://www.panafrican-med-journal.com/content/article/31/10/full/>

© Desmorys Raoul Moh et al. The Pan African Medical Journal - ISSN 1937-8688. This is an Open Access article distributed under the terms of the Creative Commons Attribution License (<http://creativecommons.org/licenses/by/2.0>), which permits unrestricted use, distribution, and reproduction in any medium, provided the original work is properly cited.

## Abstract

We here report the case of a 35-year old man with HIV-1 but with no previous medical-surgical history hospitalized in Abidjan, Côte d'Ivoire, due to fever, cough, dyspnea, chest pain and unfolding of the aortic arch observed on chest x-ray a week after having started antiretroviral therapy (ART). CT angiography of the thoracic aorta showed overall, extended aortic ectasia with mural thrombus. Transesophageal echocardiography objectified type A ascending aortic dissection (Stanford classification). The diagnosis of tuberculosis was confirmed based on *Mycobacterium tuberculosis* culture isolation. Eight years after, the patient was still alive without surgical treatment and complained of intermittent chest pain. Blood pressure was stable with moderate renal failure. We here report a rare case of aortic aneurysm dissection in an adult patient with tuberculosis infected with HIV-1 during immune reconstitution inflammatory syndrome.

**Key words:** HIV, adults, vascular pathology, aneurysm, aortic dissection, immune reconstitution inflammatory syndrome

## Introduction

Les pathologies cardio-vasculaires sont de plus en plus fréquentes chez les sujets infectés par le VIH et sont causes d'aggravation de la morbidité et de la mortalité [1]. On estime que plus de 10% des personnes vivant avec le VIH pourraient présenter une pathologie cardio-vasculaire au cours de leur vie en raison de l'exposition aux antirétroviraux (par le biais de désordres métaboliques et dyslipidémiques), de l'action directe du virus (contrôlé ou non) par le rôle de l'inflammation chronique et de la réactivation immunitaire [2, 3] ainsi que de l'augmentation de la survie des patients. Parmi les atteintes vasculaires pouvant être également infectieuses, se trouvent les anévrismes mycotiques [4]. Ces anévrismes infectieux représentent une pathologie rare, mais potentiellement grave, siégeant préférentiellement au niveau de l'aorte et exposant au risque de sepsis sévère et de dissection aortique. En dehors des étiologies bactériennes connues, les mycobactéries et les agents fongiques (*Candida*, *Aspergillus*, *Cryptococcus*), des causes très rares d'anévrismes mycotiques surviennent sur terrains immunodéprimés. Ce type de pathologies liées au VIH a été rarement décrit en Afrique sub-Saharienne. Nous décrivons ici, un cas clinique de dissection aortique chronique de type A avec anévrismes artériels multiples détectée dans le cadre d'une tuberculose pulmonaire chez un adulte infecté par le VIH venant de débiter un traitement antirétroviral (ARV) et ayant survécu à ce jour sans une chirurgie réparatrice.

## Patient et observation

Ce patient, africain, de nationalité ivoirienne, infecté par le VIH-1, a participé à l'essai Temprano ANRS. Cet essai évaluait les bénéfices et risques d'un traitement antirétroviral précoce ( $CD4 < 800/mm^3$ ) en comparaison avec un début selon les critères de l'OMS (avant Décembre 2009:  $CD4 < 200/mm^3$ , ou stade 3 avec  $CD4 < 350$ , ou stade 4; à partir de Décembre 2009:  $CD4 < 350/mm^3$  ou stade 3-4 de l'OMS, à partir de Juin 2013:  $CD4 < 500/mm^3$ ). A l'inclusion dans l'essai, le 19 Juin 2009, il a 35 ans, est au stade clinique 1 de l'OMS, il mesure 1,65 m et pèse 56 kg (indice de masse corporelle à 20,6  $kg/m^2$ ). Il a une pression artérielle à 130/90 mmHg, un tabagisme estimé à 2 paquets/années et une consommation d'alcool estimée à 1-2 verres de bière par jour, mais pas de notion d'usage de drogues type cocaïne. La Numération Formule Sanguine (NFS), les transaminases sériques et la créatininémie sont normales. Le nombre de lymphocytes  $CD4$  (True Count® technique on FACSscan®, Becton Dickinson) est à  $289/mm^3$  (18,4%), et la charge virale plasmatique (PCR en temps réel Taq Man technology Abi Prism 7000, Applied Biosystems) à 4,42  $log_{10}$  copies/ml. La radiographie pulmonaire montre un déroulement de la crosse aortique, sans anomalie parenchymateuse pulmonaire (Figure 1).

Ce patient débute un traitement ARV par ténofovir-emtricitabine-efavirenz le jour de l'inclusion dans l'essai (J0). A J7, il présente une toux avec des expectorations dans un contexte non fébrile. Devant les images radiologiques à type de cardiomégalie, et l'apparition d'une dyspnée d'effort, à J19 une échographie cardiaque est réalisée, mettant en évidence une dilatation modérée des cavités cardiaques droites en télédiastole (VD: 33 mm, avec un rapport VD/VG > 0,6), des cavités gauches de taille normale, des parois non épaissies, et une hypertension artérielle pulmonaire modérée (pression artérielle systolique pulmonaire à 50 mmHg estimée sur le flux d'insuffisance tricuspide) et la fraction d'éjection ventriculaire gauche était à 55%. A J26, devant l'aggravation des symptômes (fièvre, douleurs thoraciques, palpitations, augmentation de la dyspnée d'effort), le patient est hospitalisé. Un angioscanner thoracique montre alors une ectasie aortique globale étendue (aorte thoracique mesurant 51mm de diamètre transversal) avec thrombus mural (Figure 2). Entre J26 et J40 apparaît une fièvre à 40°C et le patient a perdu 7 kilos. A J40, la radio de thorax montre un foyer parenchymateux de la base droite (Figure 1). Un traitement antibiotique parentéral par Ceftriaxone (2g/jour) pendant 15 jours et Gentamicine (150 mg/jour) pendant 5 jours est administré. A J48, le diagnostic de tuberculose est confirmé par la présence de Bacille Acido-Alcool-Resistant (BAAR) à l'examen direct d'une aspiration gastrique (qui sera positive en culture pour *Mycobacterium tuberculosis*), et un traitement antituberculeux standard (Rifampicine, Isoniazide, Pirazinamide, Ethambutol) est institué. Les sérologies *Coxiella*, *Bartonella*, borriellose, cytomégalovirus et VDRL sont négatives. Le TPHA est positif à 1/80. Les 5 hémocultures réalisées sont stériles. Les  $CD4$  sont à  $535/mm^3$  à J51 (+246  $CD4$  depuis le début des ARV).

## Evolution

L'évolution sous traitement antituberculeux est favorable: apyrexie au bout de six jours, sortie d'hospitalisation, bonne observance au traitement, reprise de poids et disparition de la toux et de la dyspnée. Après six mois de traitement antituberculeux, le patient est déclaré guéri. Le reste de l'histoire concerne exclusivement l'aspect vasculaire. A partir de J48, une surveillance systématique est instituée et le bilan d'extension est complété. A J56, une échocardiographie transoesophagienne conclut à une dissection aortique, type A de Stanford. A J67, un angioscanner thoraco-abdominal montre des images thoraciques superposables à celles de l'examen de J26, alors qu'au niveau abdominal les images anévrismales s'étendent jusqu'aux artères rénales, à l'artère mésentérique supérieure et aux artères iliaques (Figure 3). A J90, le patient développe une hypertension artérielle à 160/100 mmHg et une insuffisance rénale, avec clairance de la créatinine à 33 ml/mn. L'hypertension artérielle nécessitera une trithérapie pour être contrôlée. Un angioscanner de contrôle réalisé à J230 montrera des images superposables aux précédents (Figure 4).

A ce jour, Mai 2017, 8 ans après la découverte de la pathologie, le patient est toujours vivant et suivi dans son centre de prise en charge pour le VIH. Il pèse 67 kg (indice de masse corporelle à 24,6 kg/m<sup>2</sup>). Il reçoit actuellement une trithérapie antirétrovirale à base de Abacavir-Lamivudine-Efavirenz. Le dernier bilan immunovirologique est le suivant: CD4: 595-25%, charge virale < 40 copies/ml. Il se plaint de douleurs thoraciques intermittentes, parfois intenses, calmées par la trinitrine sublinguale. Sa tension artérielle est stable à 120/90 mmHg et sa clearance de la créatinine est à 53,3 ml/mn. La Figure 5 résume l'évolution du tableau, la séquence des symptômes, des examens réalisés et de l'évolution des CD4 et de la charge virale durant la phase aiguë.

## Discussion

Nous décrivons ici un cas clinique d'un sujet infecté par le VIH mis sous traitement antirétroviral et chez qui a été mise en évidence une dissection aortique anévrysmale s'étendant sur toute la longueur de l'aorte, découverte dans un contexte de syndrome de restauration immunitaire sous forme de tuberculose.

Différentes causes concernant la dissection aortique peuvent être évoquées. Une dissection aortique chronique pré-existante, de cause non infectieuse et non inflammatoire, et de découverte fortuite, est possible. La cause la plus fréquente de dissection aortique est l'hypertension artérielle (HTA). Dans notre cas, les paramètres échographiques cardiaques initiaux ne sont pas en faveur d'une HTA chronique pré-existante et l'HTA semble apparaître secondairement chez notre patient. Cependant, les formes d'HTA masquée existent chez des personnes de faible indice de masse corporelle, ce qui pourrait être le cas chez notre patient. Dans la littérature, les autres causes anatomiques de dissection aortique sont les syndromes de Turner, de Noonan et de Marfan, des malformations congénitales telles qu'une coarctation de l'aorte, la persistance du canal artériel ou une bicuspidie de l'aorte, ou les traumatismes. Aucun élément du tableau de notre patient n'évoque une de ces causes. Une cause inflammatoire ou infectieuse est plus probable. Dans ce cas, deux questions se posent: le tableau est-il en rapport avec l'infection par le VIH lui-même, et peut-il avoir été provoqué ou démasqué par le contexte de restauration immunitaire ?

Le VIH peut être à l'origine de pathologies artérielles de gros calibre par le biais d'une atteinte directe par le virus lui-même, de l'inflammation associée à la réplication virale, de mécanismes autoimmuns, ou de mécanismes infectieux par des pathogènes associés à l'origine d'anévrysmes mycotiques [1, 5]. Dans ce dernier cas, l'étiologie bactérienne ou liée à un autre germe que le bacille tuberculeux doit être évoquée. Cependant, elle est peu probable ici au vu de l'évolution, le traitement antibiotique court reçu pendant la phase initiale ne suffisant pas à expliquer la stabilisation ultérieure: les deux traitements reçus par notre patient sont le traitement antituberculeux et le traitement antirétroviral; si on admet l'hypothèse d'une pathologie aortique évolutive, sa stabilisation ultérieure sous traitement rend donc probable qu'elle ait été liée au VIH lui-même, directement ou indirectement par le biais de l'inflammation, soit à la tuberculose [6].

Les atteintes des gros vaisseaux d'origine tuberculeuse décrits dans la littérature sont souvent par contamination adjacente, à l'origine de foyers extrapulmonaires, péricardiques, abcès para-vertébraux, spondylodiscite, ou empyème [7, 8]. Même si le tableau était essentiellement pulmonaire, il n'est pas impossible qu'un foyer de ce type soit passé inaperçu même si au niveau thoracique l'angioscanner ne notait ni anomalies parenchymateuses, ni épanchement pleural, ni adénopathies médiastinales. Mais on peut

également évoquer une contamination endovasculaire avec aortite tuberculeuse, favorisée par un contexte de restauration immunitaire. Notre patient a en effet développé les premiers signes de tuberculose une semaine après le début des ARV et dans un contexte de traitement ARV efficace avec remontée rapide des CD4, faisant évoquer un syndrome de restauration immunitaire [9]. La survie des dissections aortiques est estimée entre 52 et 94% à un an et 45 et 88% à 5 ans. Presque huit ans après le début des troubles, notre patient est toujours vivant; sans intervention chirurgicale: la dissection touchant toute l'aorte et vu le caractère très volumineux de l'anévrysme [3, 10]. Un patient chinois, lui, est décédé 9 mois après le diagnostic de sa dissection aortique [3].

## Conclusion

Au total cette observation a deux intérêts: elle relance l'attention sur la pathologie vasculaire chez les patients infectés par le VIH, dont la fréquence est probablement sous-estimée; et elle attire l'attention sur les formes éventuellement très diverses et atypiques que peuvent prendre la tuberculose, le syndrome de restauration immunitaire et les atteintes des gros vaisseaux liées au VIH.

## Conflits d'intérêts

Les auteurs ne déclarent aucun conflit d'intérêts.

## Contributions des auteurs

Desmorys Raoul Moh: a co-rédigé le protocole de l'essai Temprano auquel a participé le patient, a monitoré et coordonné l'essai, a rédigé l'article. Anani Badjé: moniteur d'étude Clinique de l'essai Temprano, a corrigé l'article. Nogbou Frédéric Ello: a donné son avis d'infectiologue, a corrigé l'article. Jean-Baptiste N'takpé: moniteur d'étude clinique de l'essai Temprano. Jean-Baptiste Anzouan-Kacou: a assuré les consultations de cardiologie du patient, a corrigé l'article. Gérard Menan Kouamé: moniteur d'étude Clinique de l'essai Temprano. Simplicie Ackoundzé: a assuré les consultations de cardiologie du patient, a corrigé l'article. Franck Boccaro: a donné son avis de spécialiste de cardiologie sur le cas, a corrigé l'article. Olivier Ba-Gomis: a inclus le patient dans l'essai Temprano, l'a reçu en consultation pour sa prise en charge du VIH. Serge-Paul Eholié: a co-rédigé le protocole de l'essai Temprano auquel participe le patient, a coordonné l'essai, a corrigé l'article. Xavier Anglaret: a co-rédigé le protocole de l'essai Temprano auquel participe le patient, a coordonné l'essai, a corrigé l'article. Christine Danel: a co-rédigé le protocole Temprano auquel participe le patient, a coordonné l'essai, a corrigé l'article et a validé la version finale. Tous les auteurs ont lu et approuvé la version du manuscrit.

## Remerciements

Les auteurs ne déclarent aucun conflit d'intérêts.

## Figures

**Figure 1:** Radiographie de thorax initiale (gauche) et à J40 (droite)

**Figure 2:** Angiographie thoracique (N°1), 16 Juillet 2009

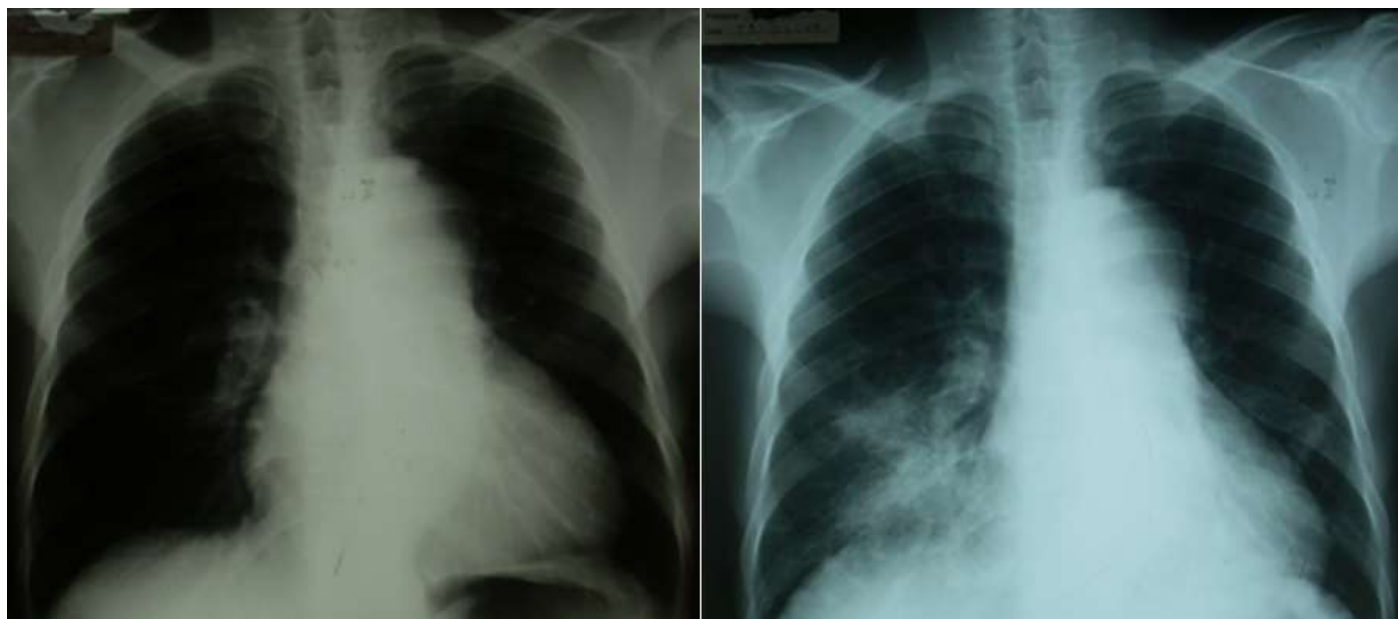
**Figure 3:** Angiographie thoraco-abdominale (N°2), 25 Août 2009

**Figure 4:** Angiographie thoraco-abdominale (N°3), 4 Février 2010

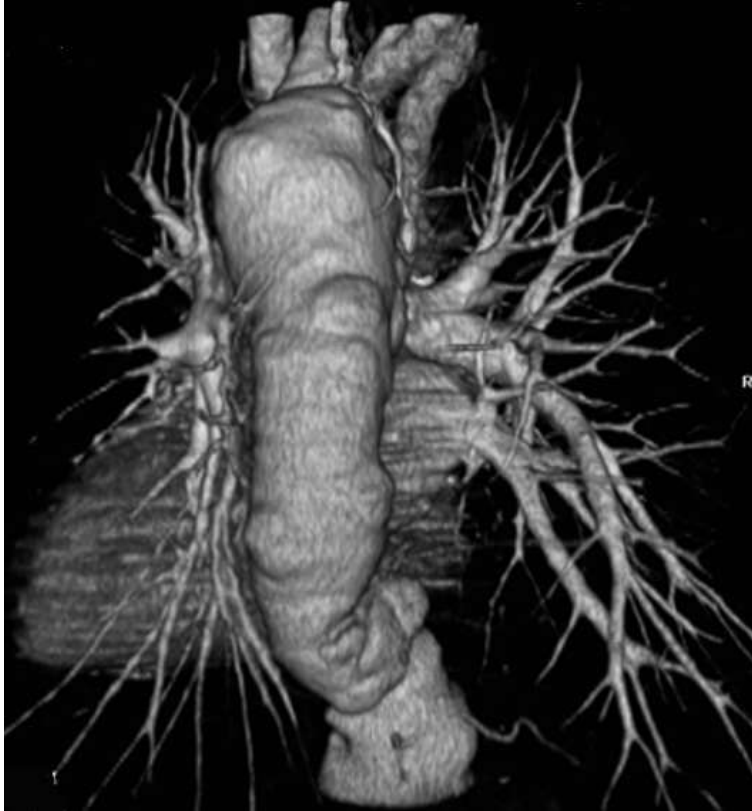
**Figure 5:** Évolution clinique, immuno-virologique du patient pendant la période aiguë

## Références

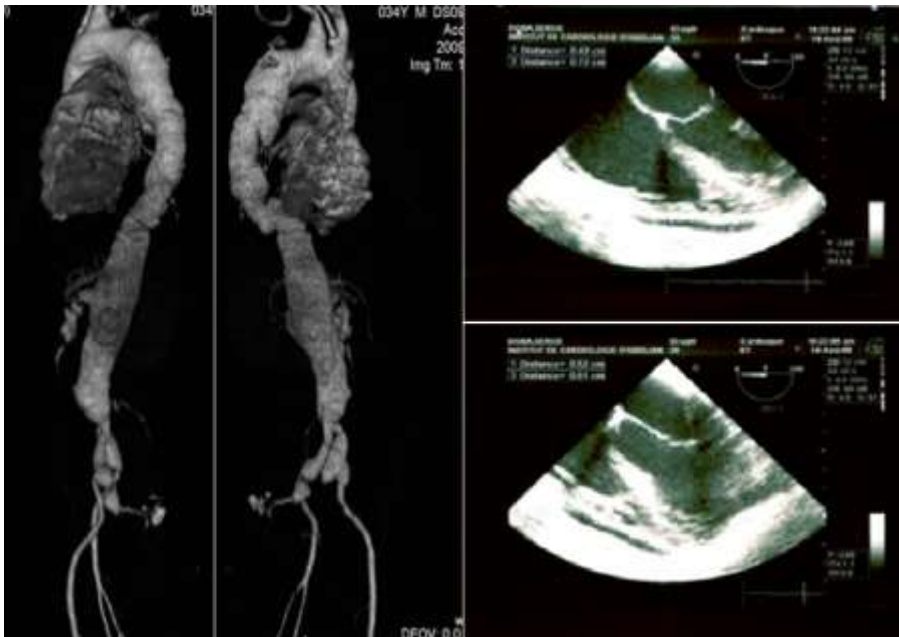1. Sax PE. Assessing risk for cardiovascular disease in patients with human immunodeficiency virus: Why it matters. *Circulation*. 2010 Feb 9; 121(5): 620-2. Epub 2010 Jan 25. **PubMed**
2. Boccara F, Lang S, Meuleman C, Ederhy S, Mary-Krause M, Costagliola D *et al*. HIV and coronary heart disease: time for a better understanding. *J Am Coll Cardiol*. 2013 Feb 5; 61(5): 511-23. **PubMed** | **Google Scholar**
3. Yinzhong Shen WS, Hongzhou Lu. Type 1 aortic dissection in a patient with human immunodeficiency virus infection. *Biosciences Trends*. 2012; 6(3): 143-6.
4. Sinzobahamvya N, Kalangu K, Hamel-Kalinowski W. Arterial aneurysms associated with human immunodeficiency virus (HIV) infection. *Acta Chir Belg*. 1989 Jul-Aug; 89(4): 185-8. **PubMed** | **Google Scholar**
5. Long R, Guzman R, Greenberg H, Safneck J, Hershfield E. Tuberculous mycotic aneurysm of the aorta: review of published medical and surgical experience. *Chest*. 1999 Feb; 115(2): 522-31. **PubMed** | **Google Scholar**
6. Nachega JB, Vandercam B, d'Udekem Y, Verhelst R, Jacquet L, Dion R *et al*. Chronic dissection of the thoracic aorta in a patient with tuberculous pleuro-pericarditis. *Acta Clin Belg*. 1998 Feb; 53(1): 53-4. **PubMed** | **Google Scholar**
7. Amonkar GP, Vaideeswar P, Metkar GS. Oesophageal rupture due to tuberculous pseudoaneurysm of the aorta. *J Clin Pathol*. 2009 Jul; 62(7): 671. **PubMed** | **Google Scholar**
8. Lefranc M, Peltier J, Bidaud M, Reix TH. [Tuberculous aneurysm of abdominal aorta: case report and literature review]. *Rev Med Interne*. 2009 Jul; 30(7): 625-7. Epub 2009 Apr 14. **PubMed** | **Google Scholar**
9. Meintjes G, Lawn SD, Scano F, Maartens G, French MA, Worodria W *et al*. Tuberculosis-associated immune reconstitution inflammatory syndrome: case definitions for use in resource-limited settings. *Lancet Infect Dis*. 2008 Aug; 8(8): 516-23. **PubMed** | **Google Scholar**
10. Tsai TT, Evangelista A, Nienaber CA, Trimarchi S, Sechtem U, Fattori R *et al*. Long-term survival in patients presenting with type A acute aortic dissection: insights from the International Registry of Acute Aortic Dissection (IRAD). *Circulation*. 2006 Jul 4; 114(1 Suppl): I350-6. **PubMed**



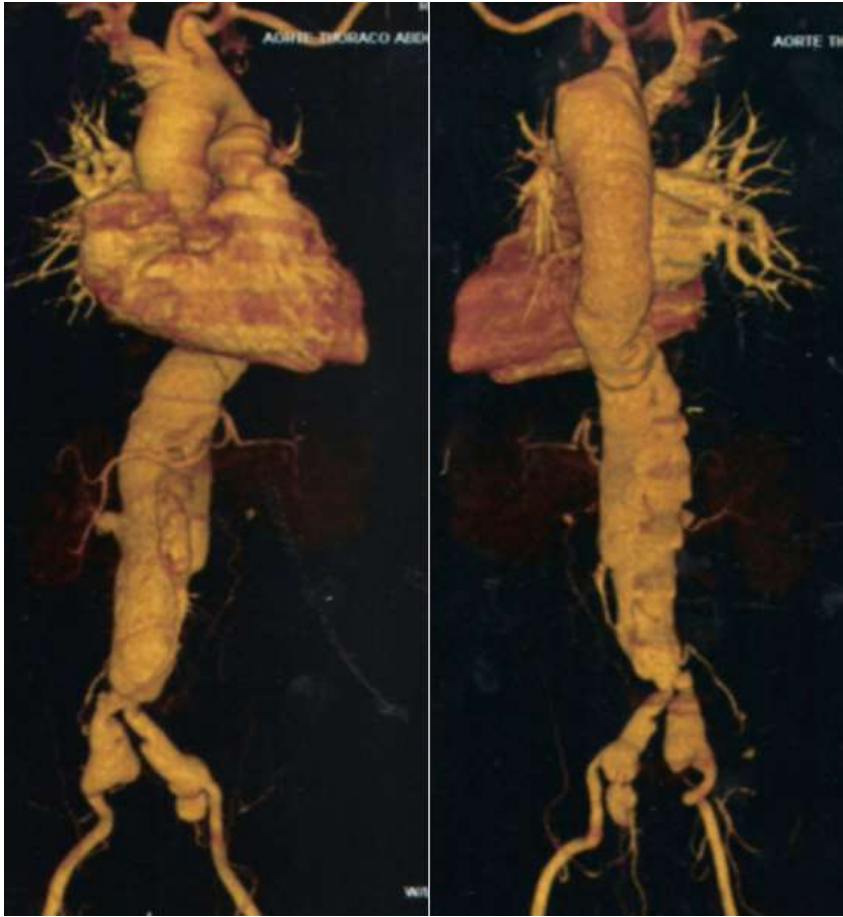
**Figure 1:** Radiographie de thorax initiale (gauche) et à J40 (droite)



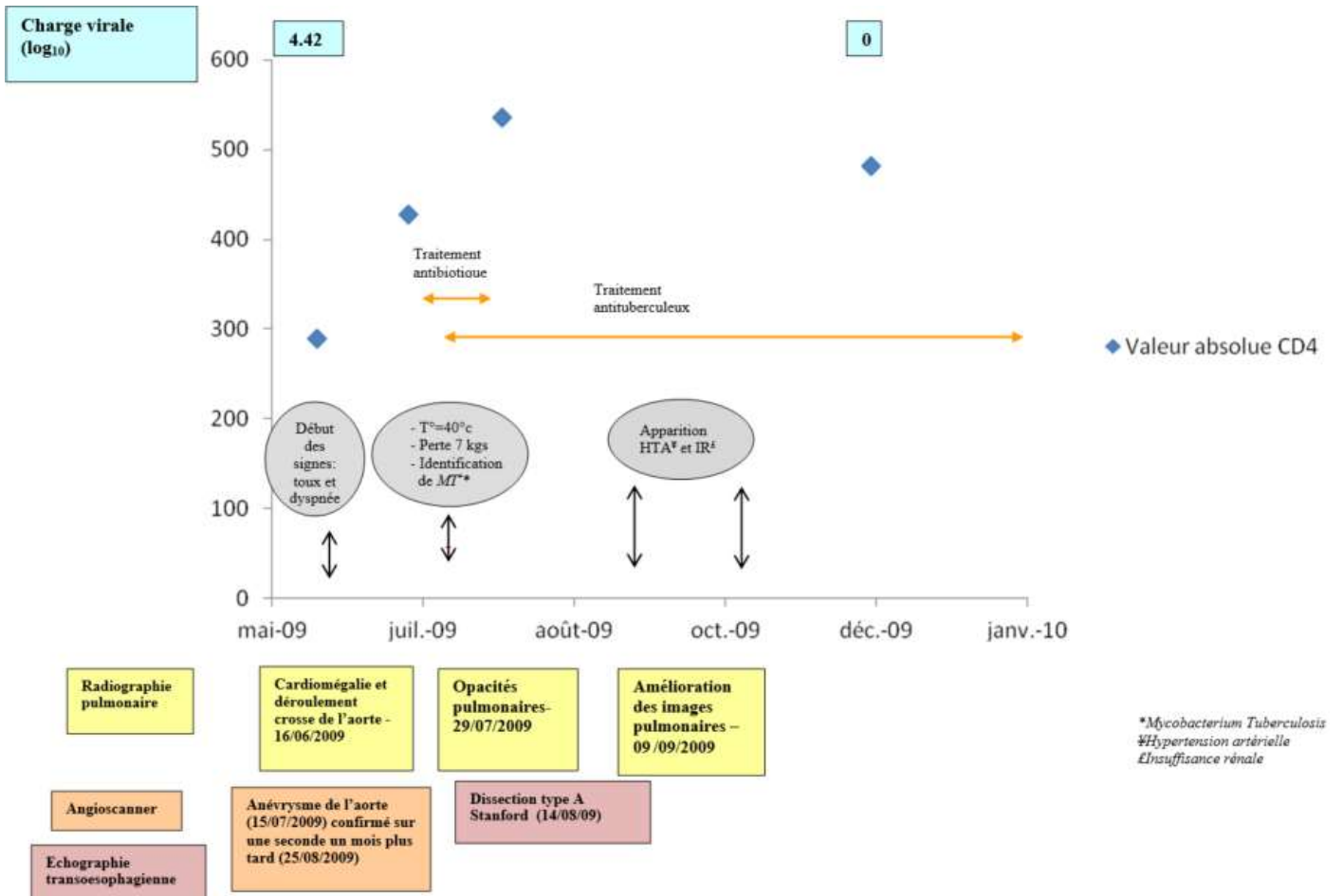
**Figure 2:** Angiographie thoracique (N°1), 16 Juillet 2009



**Figure 3:** Angiographie thoraco-abdominale (N°2), 25 Août 2009



**Figure 4:** Angiographie thoraco-abdominale (N°3), 4 Février 2010



**Figure 5:** Évolution clinique, immuno-virologique du patient pendant la période aiguë