

## Case report

### **Rupture traumatique du tendon tibial postérieur survenue lors d'une fracture fermée de la cheville: à propos d'un cas**

**Mohamed Amine Karabila<sup>1,&</sup>, Mohamed Azouz<sup>1</sup>, Younes Mhamdi<sup>1</sup>, Ismail Hmouri<sup>1</sup>, Mohamed Kharmaz<sup>1</sup>, Ahmed Bardouni<sup>1</sup>, Abdou Lahlou<sup>1</sup>, Mustapha Mahfoud<sup>1</sup>, Mohamed Saleh Berrada<sup>1</sup>**

<sup>1</sup>Service de Chirurgie Orthopédique et de Traumatologie, CHU Ibn Sina, Rabat, Maroc

<sup>&</sup>Corresponding author: Mohamed Amine Karabila, Service de Chirurgie Orthopédique et de Traumatologie, CHU Ibn Sina, Rabat, Maroc

Key words: Rupture, cheville, fracture

Received: 14/11/2015 - Accepted: 01/12/2015 - Published: 16/12/2015

#### **Abstract**

Nous rapportons le cas d'une rupture post-traumatique du tendon tibial postérieur survenue lors d'une fracture bimalléolaire de la cheville. Le diagnostic a été posé lors de l'intervention chirurgicale. La réparation du tendon, non dégénératif, a été réalisée en même temps que l'ostéosynthèse. Bien que rare, cette possibilité de lésion tendineuse lors des fractures de la cheville ne doit pas être oubliée. Des douleurs résiduelles, un déficit de l'inversion active du pied, une modification de l'arche médiane du pied et à terme une évolution vers un pied plat valgus doivent faire évoquer rétrospectivement le diagnostic.

**Pan African Medical Journal. 2015; 22:371 doi:10.11604/pamj.2015.22.371.8427**

This article is available online at: <http://www.panafrican-med-journal.com/content/article/22/371/full/>

© Mohamed Amine Karabila et al. The Pan African Medical Journal - ISSN 1937-8688. This is an Open Access article distributed under the terms of the Creative Commons Attribution License (<http://creativecommons.org/licenses/by/2.0>), which permits unrestricted use, distribution, and reproduction in any medium, provided the original work is properly cited.

## Introduction

---

L'association d'une rupture du tendon du muscle tibial postérieur et d'une fracture de la cheville est rare. Dans la littérature anglo-saxonne, seuls 15 cas ont été publiés entre 1980 et 2000. Les lésions du tibial postérieur étaient survenues lors des fractures trimalléolaires, bimalléolaires, médiales isolées ou d'équivalents bimalléolaires [1-4]. Nous avons découvert fortuitement cette rupture du tendon lors de l'ostéosynthèse de la malléole médiale.

## Patient et observation

---

M A, 36 ans, sans antécédent particulier notamment de tendinopathie, victime d'un accident de sport lors d'un match de handball suite à une chute sur le pied en éversion occasionnant un traumatisme fermé de la cheville gauche. Le bilan radiologique standard a objectivé une fracture bimalléolaire inter-ligamentaire sans diastasis tibio-fibulaire (Figure 1). Lors de l'ostéosynthèse, nous avons commencé par la malléole externe qui était stabilisée par une plaque vissée et lors de l'abord chirurgical de la malléole médiale on constatait une rupture complète du tendon du muscle tibial postérieur à 1 cm au-dessus de la fracture ; les extrémités de ce tendon étaient nettes (Figure 2). Après vissage de la malléole interne (Figure 3), le tendon a été réparé par un point en cadre par Vicryl 2/0 associé à un surjet au monofilament 4/0. Une botte plâtrée était mise en place pour 6 semaines. Les suites opératoires étaient simples. La consolidation était complète à 3 mois. Le résultat fonctionnel était satisfaisant après 6 mois avec une mobilité de la cheville presque normale : flexion dorsale à 15°, une flexion plantaire à 20° et le testing musculaire du tendon était fonctionnel.

## Discussion

---

Le tendon du muscle tibial postérieur joue un rôle majeur dans la statique et la dynamique du pied en assurant la stabilisation de l'arrière pied et de la voûte plantaire lors de la marche. Il s'agit d'un puissant tendon, antagoniste des tendons fibulaires, il est inverseur du pied. Sa situation anatomique rétro-malléolaire le rend peu mobile car le rétinaculum des fléchisseurs le plaque contre la malléole médiale. Il est plus médial des tendons cheminant en

arrière de la malléole médiale et apparaît le plus prédisposé à la rupture lors des traumatismes de la cheville par éversion forcée. Il présente, d'après Frey et al. [5], une zone vasculaire lors de son passage en dessous et en arrière de la malléole médiale. Généralement, la rupture tendineuse survient sur un tendon pathologique: ténosynovites rhumatoïdes ou non spécifiques ainsi que des dégénérescences tendineuses [6,7]. L'inspection préopératoire a montré dans notre cas un tendon sain. Le mécanisme lésionnel admis est une éversion brutale du pied avec tension maximale de la loge musculaire postérieure entraînant un étirement tendineux majeur, puis une rupture au niveau ou plus souvent au-dessus du trait de fracture. Le diagnostic clinique de rupture du tendon tibial postérieur est difficile à évoquer avant l'intervention. La douleur associée à la fracture, associée à un œdème des parties molles constituent une gêne à l'examen clinique et un obstacle au diagnostic. Seule une échographie ou une IRM permettraient de faire le diagnostic préopératoire, mais l'indication de ces examens est disproportionnée en regard de la rareté des cas et de la fréquence des fractures de la cheville. La réduction et la stabilisation chirurgicale d'une fracture de la malléole médiale nécessitent la visualisation de la réduction non seulement en avant mais aussi en arrière pour ne pas méconnaître en peropératoire une lésion du tendon tibial postérieur et éliminer toute rotation du fragment. Une interposition inaperçue du tendon entre les fragments d'une fracture de la malléole médiale pourra conduire à une pseudarthrose lors d'un traitement orthopédique [8].

## Conclusion

---

Bien que rare, la rupture du tendon du tibial postérieur lors des fractures de la cheville pourrait être soupçonnée dans les situations suivantes: traumatisme initial violent, mécanisme en éversion, luxation associée, un trait de fracture malléolaire médiale bas situé. Dans ces cas, la synthèse en percutané apparaît contre-indiquée.

## Conflits d'intérêts

---

Les auteurs ne déclarent aucun conflit d'intérêt.

## Contributions des auteurs

---

Tous les auteurs ont contribué à la conduite de ce travail. Tous les auteurs déclarent également avoir lu et approuvé la version finale du manuscrit.

## Figures

---

**Figure 1:** Radiographie de la cheville gauche montrant la fracture bimalléolaire

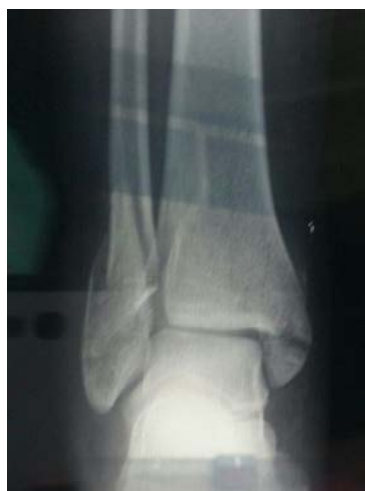**Figure 2:** Vue per-opératoire montrant la rupture du tendon tibial postérieur

**Figure 3:** Radiographie de face cheville gauche montrant le contrôle post opératoire

## Références

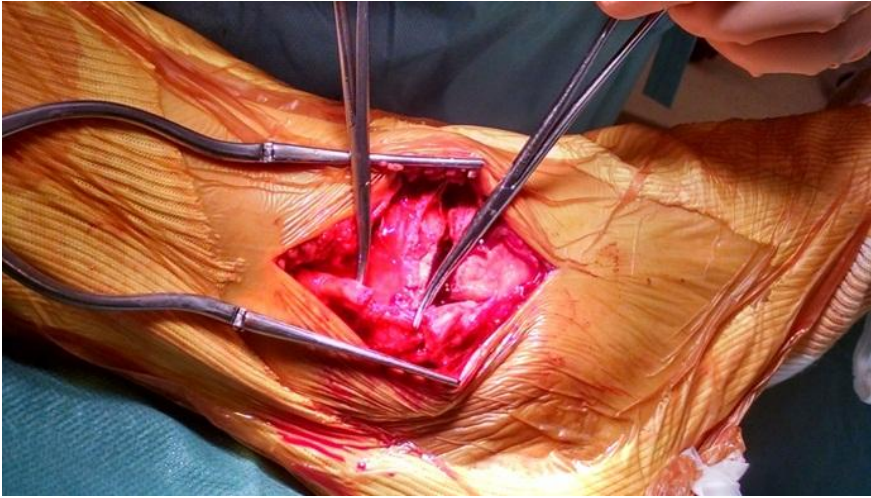
---

1. Giblin MM. Ruptured tibialis posterior tendon associated with a closed medial malleolar fracture. Austral NZ J Surg.1980; 50(1):401-402. **PubMed** | **Google Scholar**
2. Kelbel M, Jardon OM. Rupture of tibialis posterior tendon in a close ankle fracture. J Trauma. 1982; 22(12):1026-1027. **PubMed** | **Google Scholar**

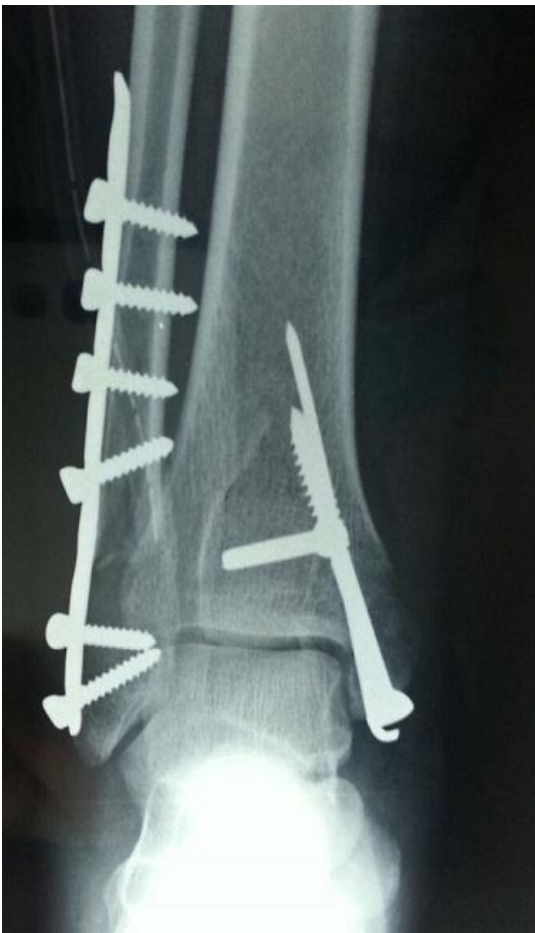

**Figure 1:** Radiographie de la cheville gauche montrant la fracture bimalléolaire

3. De Zwart DF, Davidson JS. Rupture of the posterior tibial tendon associated with fractures of the ankle. J Bone Joint Surg Am. 1983; 65(2): 260-263. **PubMed** | **Google Scholar**
4. Stein RE. Rupture of the posterior tibial tendon in close ankle fractures; Possible prognostic value of a medial bone flake: report of two cases. J Bone Joint Surg Am. 1985; 67(3):493-494. **PubMed** | **Google Scholar**
5. Frey C, Shereff M, Greenidge N. Vascularity of the posterior tibial tendon. J Bone Joint Surg Am. 1990; 72(6): 884-888. **PubMed** | **Google Scholar**
6. Kettelkamp DB, Alexander HH. Spontaneous rupture of the posterior tibial tendon. J Bone Joint Surg Am. 1969; 51(4): 759-764. **PubMed** | **Google Scholar**
7. Saillant G, de Labareyre H, Roy-Camille R. Les ruptures du tendon du jambier postérieur: étude clinique et thérapeutique à propos de 13 cas. Rev ChirOrthop Reparatrice Appar Mot. 1990;76(8):559-67. **PubMed** | **Google Scholar**
8. Bos M, Lusskin R. Acute disruption of the posterior tibial tendon associated with open-fracture dislocation of the ankle. Foot Ankle Int. 1997; 18(12): 823-826. **PubMed** | **Google Scholar**



**Figure 2:** Vue per-opératoire montrant la rupture du tendon tibial postérieur



**Figure 3:** Radiographie de face cheville gauche montrant le contrôle post opératoire