

# Images in medicine

## Le syndrome de Heerfordt

Nabil Hammoune<sup>1</sup>, Hicham Janah<sup>2,&</sup>

<sup>1</sup>Service de Radiologie, 3<sup>ème</sup> Hôpital Militaire Laayoune, Maroc, <sup>2</sup>Service de Pneumologie, 3<sup>ème</sup> Hôpital Militaire Laayoune, Maroc

<sup>&</sup>Corresponding author: Hicham Janah, Service de Pneumologie, 3<sup>ème</sup> Hôpital Militaire Laayoune, Maroc

Key words: Sarcoidose, parotidite, uvéite

Received: 15/07/2015 - Accepted: 04/11/2015 - Published: 26/11/2015

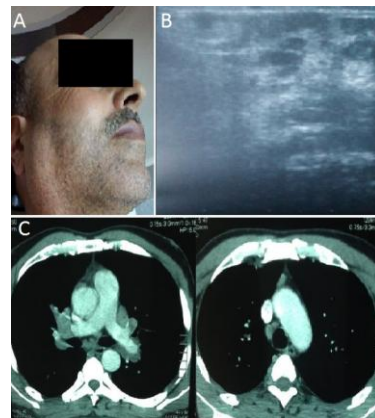
**Pan African Medical Journal. 2015; 22:307 doi:10.11604/pamj.2015.22.307.7515**

This article is available online at: <http://www.panafrican-med-journal.com/content/22/307/full/>

© Nabil Hammoune et al. The Pan African Medical Journal - ISSN 1937-8688. This is an Open Access article distributed under the terms of the Creative Commons Attribution License (<http://creativecommons.org/licenses/by/2.0>), which permits unrestricted use, distribution, and reproduction in any medium, provided the original work is properly cited.

### Image en médecine

La sarcoidose est une granulomatose systémique de cause inconnue, caractérisée par son polymorphisme clinique et une grande variété de ses modes de présentation. L'association de fièvre, d'uvéite, de parotidite et d'une paralysie faciale périphérique réalise le syndrome de Heerfordt qui présente une manifestation inhabituelle révélatrice de cette maladie. Nous rapportons le cas d'un patient de 46 ans qui présentait depuis trois mois une parotidomégalie bilatérale indolore et une fièvre (A). L'examen général était sans anomalies en particulier l'absence de paralysie faciale, la biologie était normale. L'échographie cervicale montrait une hypertrophie parotidienne bilatérale d'échostructure hétérogène multinodulaire en rapport avec des multiples images nodulaires hypoéchogènes de taille variable sans adénopathie cervicale (B), l'examen ophtalmologique révélait une uvéite postérieure bilatérale associée à des nodules choroidiens, la radiographie et le scanner thoracique révélaient des adénopathies médiastinales et une atteinte pulmonaire micronodulaire (C), l'intradermoréaction à la tuberculine était négative, le diagnostic de sarcoidose était alors évoqué et confirmé par la biopsie des parotides, le patient a été mis sous corticothérapie par voie générale ce qui a permis la régression de la symptomatologie. Le syndrome de Heerfordt est une manifestation clinique inhabituelle (moins de 6%) au cours d'une sarcoidose systémique, caractérisée par la triade parotidite, uvéite et paralysie faciale périphérique. Le traitement de choix est la corticothérapie par voie générale.



**Figure 1:** A) tuméfaction de la loge parotidienne; B) échographie cervicale: montre une hypertrophie parotidienne d'échostructure hétérogène en rapport avec de multiples images nodulaires hypoéchogènes de taille variable; C) tomodensitométries thoraciques: (coupes axiales en fenêtre médiastinale) montrent des multiples adénopathies hilaires bilatérales, précarinaire, la loge de barety et médiastinale antérieure non compressible