

Images in medicine

Le syndrome d'encéphalopathie postérieure réversible chez un garçon sous dialyse péritonéale

Manel Jellouli^{1,&}, Tahar Gargah¹

¹Service de pédiatrie, Hôpital Charles Nicolle, Tunis, Tunisie

[&]Corresponding author: Manel Jellouli, Service de pédiatrie, Hôpital Charles Nicolle, Tunis, Tunisie

Key words: Hypertension artérielle, convulsion, insuffisance rénale

Received: 26/09/2015 - Accepted: 04/11/2015 - Published: 24/11/2015

Pan African Medical Journal. 2015; 22:287 doi:10.11604/pamj.2015.22.287.8041

This article is available online at: <http://www.panafrican-med-journal.com/content/article/22/287/full/>

© Manel Jellouli et al. The Pan African Medical Journal - ISSN 1937-8688. This is an Open Access article distributed under the terms of the Creative Commons Attribution License (<http://creativecommons.org/licenses/by/2.0>), which permits unrestricted use, distribution, and reproduction in any medium, provided the original work is properly cited.

Image en médecine

Le syndrome d'encéphalopathie postérieure réversible (SEPR) est une entité rare, d'étiopathogénie inconnue; le diagnostic est radio-clinique qui associe des signes neurologiques avec des anomalies radiologiques cérébrales bilatérales classiquement réversibles. La principale cause est l'hypertension artérielle sévère. MA âgé de 5 ans est suivi pour insuffisance rénale terminale (IRT) sous dialyse péritonéale automatisée. L'étiologie de son IRT est un syndrome hémolytique et urémique atypique avec la présence d'anticorps anti-facteur H au bilan immunologique. Le patient a présenté 1 an après la découverte de sa pathologie un état de mal convulsif. L'examen trouvait après la résolution des crises, un enfant conscient, une hypertension artérielle sévère à 190/110 mmHg. Il ne présentait pas de déficit sensitivo-moteur. L'hypertension artérielle était équilibrée par du nicardipine, captopril et prazosine. L'imagerie cérébrale par résonance magnétique a montré des anomalies du signal bilatérales asymétriques de la substance blanche profonde en regard de deux carrefours ventriculaires cadrant avec une encéphalopathie hypertensive. Une IRM de contrôle à 6 mois

d'intervalle a montré une régression nette des anomalies. Le diagnostic de SEPR est ainsi retenu.

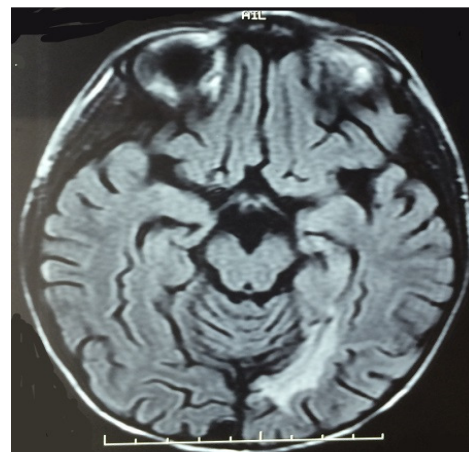


Figure 1: IRM cérébrale montrant la présence des anomalies de signal de l'étage sus tentorial en hypersignal pouvant cadrer vu le contexte à un syndrome d'encéphalopathie postérieure réversible