

Images in medicine

Un cas d'hamartome musculaire cervical retrouvé à Antananarivo

Rex Mario Razafindrakoto^{1,*}, Odilon Laza²

¹Service d'Oto-rhino-laryngologie et de Chirurgie Cervico-faciale, Centre Hospitalier Universitaire d'Andohatpenaka, Antananarivo, Madagascar, ²Département d'Anatomie Pathologique, Centre Hospitalier Universitaire Joseph Ravoahangy Andrianavalona, Antananarivo, Madagascar

*Corresponding author: Rex Mario Razafindrakoto, Service d'Oto-rhino-laryngologie et de Chirurgie Cervico-faciale, Centre Hospitalier Universitaire d'Andohatpenaka, Antananarivo, Madagascar

Key words: Hamartome musculaire cervical, tuméfaction latéro-cervicale, cervicotomie

Received: 26/10/2015 - Accepted: 12/11/2015 - Published: 23/11/2015

Pan African Medical Journal. 2015; 22:283 doi:10.11604/pamj.2015.22.283.8284

This article is available online at: <http://www.panafrican-med-journal.com/content/article/22/283/full/>

© Rex Mario Razafindrakoto et al. The Pan African Medical Journal - ISSN 1937-8688. This is an Open Access article distributed under the terms of the Creative Commons Attribution License (<http://creativecommons.org/licenses/by/2.0>), which permits unrestricted use, distribution, and reproduction in any medium, provided the original work is properly cited.

Image en médecine

Une fillette de dix ans nous a été amenée en consultation pour une tuméfaction latéro-cervicale gauche apparue deux mois auparavant. Cette masse n'a occasionné ni fièvre ni douleur, mais son augmentation progressive de volume a inquiété les parents, motivant la consultation. On a retrouvé à l'examen clinique une formation ovale à grand axe vertical, de consistance ferme, mobile par rapport aux plans superficiels et profonds, indolore à la palpation, non battante, non soufflante, n'ascensionnant pas à la déglutition et recouverte d'une peau d'apparence normale (A). Une échographie cervicale a révélé une masse tissulaire, hypoéchogène, bien limitée, située au contact du lobe gauche de la glande thyroïde, mesurant 52,1 millimètres de hauteur sur 27,6 millimètres de largeur (B). Une cervicotomie menée sous anesthésie générale a permis l'ablation d'une masse vascularisée en surface (C,D), enlevée en totalité, sans effraction capsulaire (E). L'examen anatomopathologique de la pièce opératoire a retrouvé une prolifération de fibres musculaires lisses et a conclu au diagnostic histologique d'hamartome musculaire (F). Un hamartome est une dysembryoplasie liée à une malformation tissulaire d'aspect tumoral, composée d'un mélange anormal d'éléments constitutifs normalement présents dans l'organe où ils se sont développés. L'ablation chirurgicale peut être proposée pour des hamartomes qui ont entraîné une gêne fonctionnelle ou une gêne esthétique, comme

chez notre patiente. Aucune récurrence n'a été notée aux contrôles effectués un et six mois après la cure chirurgicale.

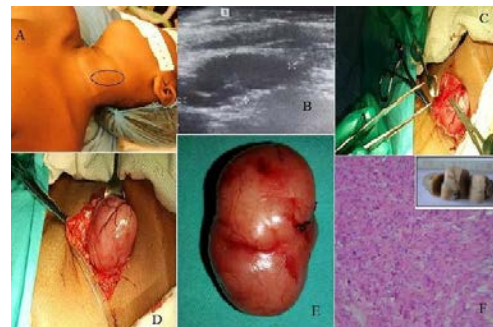


Figure 1: A): installation chirurgicale de la patiente; B): échographie cervicale montrant une masse tissulaire, hypoéchogène, bien limitée, mesurant 52,1 x 27,6 millimètres; C) : dissection per-opératoire de l'hamartome musculaire cervical (1); D): dissection per-opératoire de l'hamartome musculaire cervical (2); E): pièce opératoire; F): découpe de la pièce opératoire au microtome et lame histologique montrant une prolifération de fibres musculaires lisses (grossissement x 100)