

Case report

Exophtalmie de l'œil gauche en faveur d'un carcinome adénoïde kystique orbitaire: à propos d'un cas

Adil Bouzidi^{1,&}, Said Iferkhas¹, Zine El Abidine Hansali¹, Mohammed Elmallaoui¹, Abdelkader Laktaoui¹

¹Hôpital Militaire Moulay Ismail, Mekens, Maroc

[&]Corresponding author: Adil Bouzidi, Hôpital Militaire Moulay Ismail, Mekens, Maroc

Key words: Cylindrome, tumeur, exophtalmie

Received: 21/05/2015 - Accepted: 10/06/2015 - Published: 21/10/2015

Abstract

Le Cylindrome orbitaire (carcinome adénoïde kystique) est une tumeur maligne d'agressivité locale et d'évolution lente. Sa localisation orbitaire aux dépens des glandes lacrymales est exceptionnelle. Nous rapportons le cas d'un patient de 51 ans consultant pour une exophtalmie gauche non axile irréductible, douloureuse; avec ptosis modéré et baisse d'acuité visuelle. Une biopsie de la tumeur par voie palpébrale supérieure a été faite, en faveur d'un carcinome adénoïde kystique cribriforme de la glande lacrymale. Après trois mois d'un traitement conservateur chirurgical, une exentération totale a été effectuée suivie d'une radiothérapie complémentaire. Le patient a été revu tout les 3 mois en consultation durant la première année. Sur un recul de six ans, le patient ne présente pas de signe en faveur d'une récurrence.

Pan African Medical Journal. 2015; 22:168 doi:10.11604/pamj.2015.22.168.7134

This article is available online at: <http://www.panafrican-med-journal.com/content/article/22/168/full/>

© Adil Bouzidi et al. The Pan African Medical Journal - ISSN 1937-8688. This is an Open Access article distributed under the terms of the Creative Commons Attribution License (<http://creativecommons.org/licenses/by/2.0>), which permits unrestricted use, distribution, and reproduction in any medium, provided the original work is properly cited.

Introduction

Le Cylindrome orbitaire (carcinome adénoïde kystique) est une tumeur maligne d'agressivité locale et d'évolution lente. Il s'agit d'une tumeur épithéliale maligne développée aux dépens habituellement des glandes salivaires (sus mandibulaires et accessoires [1]). Sa localisation orbitaire aux dépens des glandes lacrymales est exceptionnelle. L'imagerie neuroradiologique est en faveur d'une tumeur au dépend de la glande lacrymale.

Patient et observation

Nous rapportons le cas d'un patient de 51 ans consultant pour une exophtalmie gauche, douloureuse; avec baisse d'acuité visuelle. A la palpation du cadre orbitaire on retrouve une masse de l'angle supéro-externe de l'orbite gauche, peu inflammatoire, peu douloureuse, de consistance dure et irréductible (**Figure 1**). L'acuité visuelle est de 10/10 au niveau de l'œil droit et de 4/10 au niveau de l'œil gauche. Le tonus oculaire est 13 mmHg au niveau de l'œil droit et de 12 mmHg au niveau de l'œil gauche. L'examen ophtalmologique du segment antérieur est normal. L'examen du fond d'œil montre un flou papillaire au niveau gauche avec à l'angiographie rétinienne, des drusens papillaire. Le scanner orbitaire montre un processus lésionnel intra et extraorbitaire avec une petite calcification qui se rehausse après injection du produit de contraste occupant les deux tiers postérieur de l'orbite et refoule le globe en bas et en avant (**Figure 2**). L'imagerie par résonance magnétique est en faveur d'une tumeur au dépend de la glande lacrymale en montrant une masse tissulaire hyperdense en T1 hyperdense en T2, hétérogène se rehausse fortement après injection de gadolinim. De siège extraconique au niveau de la partie superoexterne de la cavité orbitaire. Cette masse mesure 29, 30, 35 mm de diamètre, refoule le nerf optique et le globe oculaire en avant en bas et en dehors. Elle refoule également le muscle droit inférieur en bas et le muscle droit supérieur en haut avec lyse osseuse de la paroi orbitaire externe (**Figure 3**). Le bilan d'extension fait d'un scanner thoraco abdomino pulvien et d'une scintigraphie osseuse est revenu normal. Une biopsie de la tumeur par voie palpébrale supérieure a été faite. L'examen anatomopathologique de la pièce opératoire révèle un carcinome adénoïde kystique cribriforme de la glande lacrymale. Une exérèse de la totalité de la tumeur a été tenté par l'équipe de neurochirurgie par voie bi coronale mais l'exérèse était incomplet vue la friabilité de

la lésion, son extension et sa localisation en fer à cheval sur le nerf optique; trois mois après, une exentération totale a été effectuée suivie d'une radiothérapie complémentaire (**Figure 4**). Le patient a été revu tout les 3 mois en consultation durant la première année. Sur un recul de six ans, le patient ne présente pas de signe en faveur d'une récurrence.

Discussion

Le carcinome adénoïde kystique est une tumeur rare qui représente moins de 2% parmi tous les tumeurs malignes de la tête et du cou [1]. La prédominance féminine a été rapportée. Cependant, il ya des études rapportant une prédominance masculine pour ces tumeurs, et d'autres rapportent une égalité entre les deux sexes [1]. Elle est principalement une tumeur de l'âge adulte avec un pic d'incidence défini dans la quatrième à la sixième décennie de vie [1]. Le pronostic est bien meilleur chez les femmes que les hommes, ceci peut être expliqué par une grande sensibilisation du corps avec un diagnostic plus précoce et une supériorité biologique des femmes dans la réponse à un traitement [2]. Le début d'évolution est habituellement marqué par une exophtalmie ou un ptosis [3]. La douleur est fréquente: c'est un signe d'atteinte carcinomateuse surtout si elle est associée à une hypoesthésie dans le territoire du nerf frontal. La durée des symptômes avant la première consultation est généralement inférieure à 6 mois [3]. Le scanner est un examen indispensable en particulier pour le bilan d'extension [2,4]. Il montre la tumeur au niveau de la loge lacrymale, ses mensurations, les marges de la lésions qui peuvent paraître irrégulières, l'existence d'une érosion osseuse qui peut être précoce, et la présence ou non de calcifications. L'IRM a pour intérêt de détecter précocement les tumeurs de petite taille et d'objectiver l'étendue de la propagation tumorale, mais elle reste, comme pour le scanner, incapable de différencier entre une tumeur maligne et bénigne [2, 5]. Seul l'examen anatomopathologique permet un diagnostic de certitude. Trois grandes formes anatomopathologiques ont été identifiées: tubulaire, cribriforme et solide [5, 6]. Plusieurs facteurs pronostiques ont été suggérés pour ACC de la tête et du cou. Sous-type histologique et le grade histologique sont parmi eux. Plusieurs études rapportent un pronostic favorable pour la forme du CAC tubulaire et criblée, que pour le type solide. L'Invasion périneurale a été aussi, identifiée comme un facteur pronostique défavorable.

Le traitement est guidé par la classification TNM [5]. Il est essentiellement chirurgical: biopsie exérèse par orbitotomie latérale si pas d'atteinte métastatique [5, 6]. La radiothérapie externe et la chimiothérapie peuvent être utiles dans certaines circonstances particulières. Le taux de récurrences reste élevé [1, 3]. Il est douteux que la radiothérapie adjuvante a de la valeur dans la prévention de la récurrence locale. Malgré le fait que 83,3% des patients avec des marges lésionnelles positives, avaient développé une récurrence locale, la radiothérapie a probablement contribué à la réalisation de contrôle local dans le 16,7% restants des tumeurs avec des marges positives [1]. En général, la radiothérapie comme la seule modalité de traitement semble être insuffisante pour ACC. Cependant elle reste une modalité adjuvante à la chirurgie pour améliorer le contrôle local de la tumeur, surtout quand il y a une tumeur résiduelle microscopique [1]. La décision d'effectuer une exentération orbitaire est généralement motivée par l'atteinte de l'apex orbital objectivé radiologiquement, ou dans certains cas, par l'extension au-delà de l'orbite dans les sinus et le parenchyme cérébral [1, 5,6]. La décision, chez notre patient, de réaliser une exentération suivie d'une radiothérapie est prise devant la récurrence malgré une chirurgie conservatrice et devant l'attente de l'apex et l'os. La détection de métastases aux poumons ou à d'autres organes chez les patients asymptomatiques ne sont pas une indication pour un traitement ultérieur, comme la radiothérapie et la chimiothérapie puisque elles sont inefficaces pour la gestion des dépôts du CAC secondaires. Mais elles ont un certain avantage palliatif en cas de maladie métastatique symptomatique [1]. Le risque de récurrence locale était plus élevé chez les patients traités par chirurgie conservatrice, par opposition à exentération orbitaire et il était plus élevé chez les patients qui ne reçoivent pas la radiothérapie postopératoire [5]. Après un recul de six ans, notre patient ne présente aucune récurrence locale ni générale et nous suggérons que l'exentération suivie de radiothérapie reste le traitement de référence devant le grade T3 avec atteintes des autres structures orbitaires et la paroi osseuse.

Conclusion

Le cylindre orbitaire est une tumeur rare avec une croissance lente et une survie de 69% à 5 ans. Les récurrences locales sont fréquentes. La localisation orbitaire est exceptionnelle et un diagnostic précoce est nécessaire. Comme dans l'ensemble des lésions orbitaires, lorsque la clinique ou l'imagerie n'est pas typique

ou évocatrice d'une lésion, une biopsie orbitaire doit être envisagée afin d'établir le diagnostic anatomopathologique.

Conflits d'intérêts

Les auteurs ne déclarent aucun conflit d'intérêt.

Contributions des auteurs

Tous les auteurs ont contribué à la conduite de ce travail. Tous les auteurs déclarent également avoir lu et approuvé la version finale du manuscrit.

Figures

Figure 1: Exophtalmie de l'œil gauche avec faux ptosis

Figure 2: TDM orbito cérébral: un processus lésionnel intra et extraorbitaire gauche occupant les deux tiers postérieur de l'orbite et refoule le globe en bas et en avant

Figure 3: IRM orbito cérébral: une masse tissulaire hyperdense en T1 hyperdense en T2, hétérogène se rehausse fortement après injection de gadolinim

Figure 4: Exentération de l'œil gauche

Références

1. Rapidis AD, Givalos N, Gakiopoulou H, Faratzis G, Stavrianos SD, Vilos GA, Douzinas EE, Patsouris E. Adenoid cystic carcinoma of the head and neck: clinico pathological analysis of 23 patients and review of the literature. *Oral Oncol.* 2005; 41(3):328-35. [PubMed](#) | [Google Scholar](#)
2. Ciccolallo L, Licitra L, Cantù G, Gatta G. EURO CARE Working Group Survival from salivary glands adenoid cystic carcinoma in European populations. *Oral Oncol.* 2009; 45(8):669-74. [PubMed](#) | [Google Scholar](#)

3. Bernardini FP, Devoto MH, Croxatto JO. Epithelial tumors of the lacrimal gland: an update. *Cur Opin Ophthalmol*. 2008;19(5):409-13. **PubMed | Google Scholar**
4. Benhmidoune L, El mansouri H, ELbouihi A, ELbelhadji M, Amraoui A. Adenome kystique de la glande lacrymale (à propos d'un cas). *Revue Marocaine du Cancer*. 2011; 3(4): 17-19. **PubMed | Google Scholar**
5. Ahmad SM, Esmaeli B, Williams M, Nguyen J, Fay A, Woog J, Selvadurai D, Rootman J, Weis E, Selva D, McNab A, DeAngelis D, Calle A, Lopez A. American Joint Committee on Cancer classification predicts outcome of patients with lacrimal gland adenoid cystic carcinoma. *Ophthalmology*. 2009; 116(6): 1210-15. **PubMed | Google Scholar**
6. Tse DT, Benedetto P, Morcos JJ, Johnson TE, Weed D, Dubovy S. An atypical presentation of adenoid cystic carcinoma of the lacrimal gland. *Am J Ophthalmol*. 2006; 141(1):187-9. **PubMed | Google Scholar**

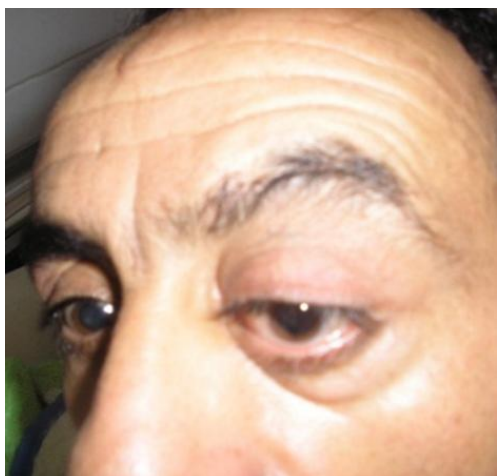

Figure 1: Exophtalmie de l'œil gauche avec faux ptosis

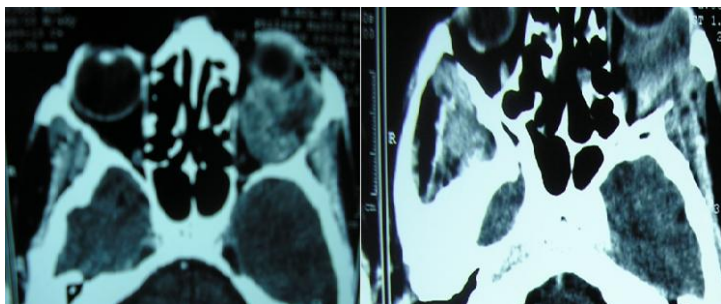


Figure 2: TDM orbito cérébral: un processus lésionnel intra et extraorbitaire gauche occupant les deux tiers postérieur de l'orbite et refoule le globe en bas et en avant

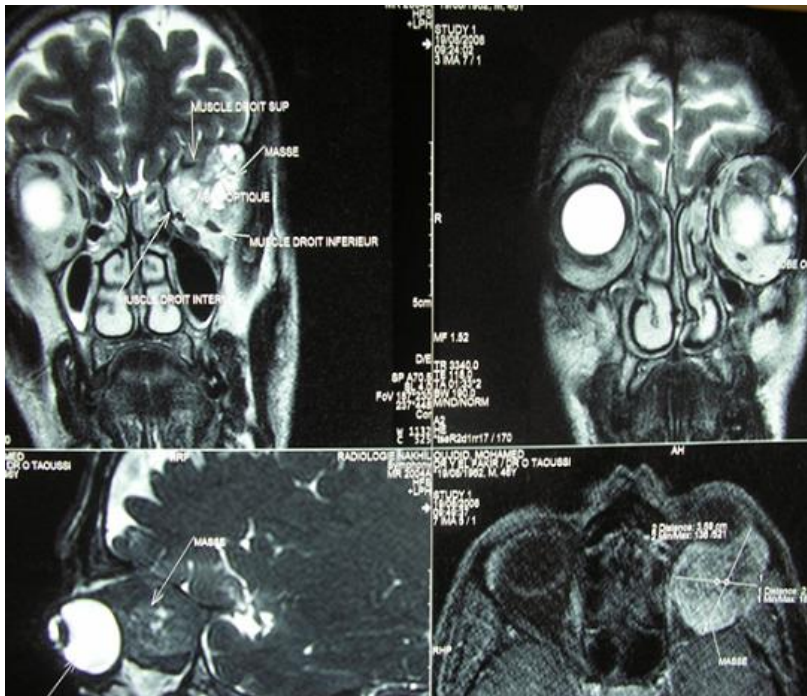


Figure 3: IRM orbito cérébral: une masse tissulaire hyperdense en T1 hyperdense en T2, hétérogène se rehausse fortement après injection de gadolinim

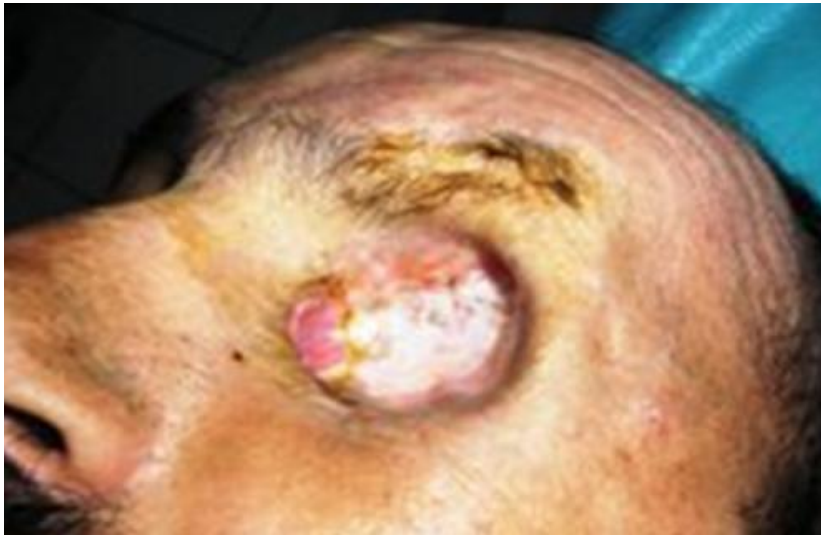

Figure 4: Exentération de l'œil gauche