

Case report

Myotomie par voie transthoracique d'un cas de mégaoesophage géant à l'hôpital du Mali

Seydou Togo^{1,*}, Ouattara Moussa Abdoulaye¹, Li Xing², Yena Sadio¹

¹Service de Chirurgie Thoracique, Hôpital du Mali, Bamako, Mali, ²3^{ème}Mission Médicale Chinoise au Mali, Mali

*Corresponding author: Seydou Togo, Service de Chirurgie Thoracique, Hôpital du Mali, Bamako, Mali

Key words: **Mégaoesophage hyper dilaté, milieu rurale, œsocardiomotomie, voie transthoracique**

Received: 03/07/2015 - Accepted: 20/07/2015 - Published: 04/08/2015

Abstract

Le but de ce travail est de présenter un cas clinique de mégaoesophage « en chaussette » hyper-dilaté occupant presque l'hémithorax droit chez un patient vivant en milieu rurale qui a été pris en charge dans notre centre par une myotomie de Heller par voie transthoracique et décrire les aspects cliniques paracliniques et thérapeutiques. L'œsocardiomotomie de Heller par voie transthoracique associé à une réduction de la taille de l'œsophage a été réalisé avec la mise en place d'un système anti retour par le biais d'un lambeau diaphragmatique. Le transit œsogastroduodénale, l'endoscopie et le scanner gardent une place importante dans la recherche diagnostique et le choix du traitement.

Pan African Medical Journal. 2015; 21:239 doi:10.11604/pamj.2015.21.239.7410

This article is available online at: <http://www.panafrican-med-journal.com/content/article/21/239/full/>

© Seydou Togo et al. The Pan African Medical Journal - ISSN 1937-8688. This is an Open Access article distributed under the terms of the Creative Commons Attribution License (<http://creativecommons.org/licenses/by/2.0>), which permits unrestricted use, distribution, and reproduction in any medium, provided the original work is properly cited.

Introduction

La forme anatomoclinique du mégacœsophage « en chaussette » peut évoluer vers une dilatation massive en l'absence d'une prise en charge précoce [1,2]. Malgré les progrès réalisés dans le domaine du diagnostic, le MOI reste un véritable challenge dans les pays sous développés du fait du retard diagnostique et de l'inaccessibilité aux moyens diagnostiques souvent trop coûteux. **L'œsocardiomotomie par voie transthoracique associé à la réduction de la taille de l'œsophage est une expérience nouvelle** dans notre centre que nous avons réalisée avec un bon résultat. Le but de ce travail est de présenter un cas de mégacœsophage « en chaussette » hyper-dilaté occupant presque l'hémithorax droit chez un patient vivant en milieu rurale qui a été pris en charge dans notre centre par une myotomie de Heller par voie transthoracique et décrire les aspects cliniques paracliniques et thérapeutiques.

Patient et observation

Nous rapportons un cas malien de mégacœsophage « en chaussette », très volumineux avec une dilatation massive occupant presque l'hémithorax droit chez un patient âgé de 39 ans, ouvrier résidant en milieu rurale et suivi depuis 19 ans dans un hôpital rurale de la place chez qui les investigations sur la base d'un cliché radiologique réalisé ont permis de conclure à une bronchopneumopathie chronique à germes banals associé à une œsophagite. Le patient présentait une symptomatologie qui remonterait à environ 20 ans marqué par l'apparition de toux productive chronique avec expectoration blanchâtre accentuée surtout après les repas, de douleur thoracique à type de crampe déclenchée par les repas et calmées par les vomissements alimentaires. Une apparition de dysphagie élective aux solides d'installation progressive d'évolution intermittente accompagnée de régurgitation, de dyspnée modérée associée à l'amaigrissement, l'anorexie, et l'asthénie. Plusieurs traitements non spécifiques ont été effectués sans succès. Il est évacué à l'hôpital du Mali avec un état général altéré avec des plis de déshydratation et de dénutrition. L'indice de performance OMS quotté à 2, les murmures vésiculaires étaient diminués au niveau de la base de l'hémithorax droit avec la présence de râles dans les deux champs pulmonaires. L'IMC était à 15,94. A son admission un **(transit œso-gastro-duodénal) TOGD réalisé retrouve l'œsophage distendu, hypotonique, dévié à droite avec stase alimentaire et un aspect arrondi du cardia sans opacification gastro duodénale**

(Figure 1). La Fibroscopie (FOGD) retrouve une achalasie du cardia associé à une gastrite congestive. Il existait une atrophie de l'estomac. La TDM thoracique a permis de visualiser un œsophage distendu, volumineux qui occupait presque l'hémithorax droit avec une stase alimentaire importante **(Figure 2)**. Le diagnostic de **mégacœsophage idiopathique « en chaussette » fut retenu. Il existait un situs inversus de l'estomac chez le patient.** Le bilan préopératoire retrouve une anémie normocytaire normochrome avec un taux d'hémoglobine à 9,6 g/dl qui fut corrigé avant l'intervention. Nous procédons à une thoracotomie antéro-latérale droit passant par le 6^{ème} espace intercostal, **l'œsophage est disséqué, isolé et mis sur laque. Une œso-cardiomotomie selon Heller est réalisée sur environ 10 cm sur la partie inférieure de l'œsophage thoracique et aussi sur environ 2cm sur le cardia. Le muscle œsophagien était hyper vascularisé.** Cette néovascularisation a rendu très difficile la myotomie parce qu'il existait un saignement souvent difficile à contrôler. En raison de la dilatation massive œsophagienne, nous avons été assisté par une endoscopie digestive per-opératoire qui nous a permis d'aspirer les débris alimentaires intra-œsophagiens et de contrôler l'intégrité de la muqueuse afin d'assurer l'efficacité de la myotomie **(Figure 3)**. Une dissection de la muqueuse est réalisée sur les 2/3 en circonférentiel et cela sur toute la longueur de la myotomie. Une plicature de la muqueuse est réalisée sur toute la longueur de la myotomie intrathoracique afin de réduire la taille de l'œsophage. Un lambeau diaphragmatique est prélevé puis suturé en points séparés sur la partie inférieure de la myotomie permettant de constituer une valve anti-retour et d'augmenter la motricité œsophagienne post opératoire. La thoracotomie est fermée sur un drain basi-thoracique mis en siphonage. La reprise alimentaire est autorisée à J.1 post opératoire. Les aliments liquides et semi liquides sont autorisés les premiers jours puis solides de façon progressive. Le patient était sans plainte 1 semaine après l'intervention. Un regain pondéral de 3.5 kgs est obtenu 1 mois après l'intervention. La manométrie œsophagienne n'étant pas disponible, Un TOGD a été réalisé 3 mois en postopératoire et retrouve une bonne opacification gastroduodénale avec une nette diminution du calibre de l'œsophage **(Figure 4)**.

Discussion

Le taux de succès de la chirurgie du MOI est de 93 à 95%. La chirurgie est le meilleur moyen pour soulager efficacement et durablement les symptômes du MOI tel que le démontrent plusieurs

auteurs [3,4]. C'est l'important retard au diagnostic qui explique les **révélations tardives de dilatation massives**. L'œsocardiomotomie transthoracique associé à la réduction de la taille de l'œsophage par plicature de la muqueuse œsophagienne réalisé dans notre cas a permis d'une part de relaxer le sphincter inférieur de l'œsophage et d'autre part de lever l'effet de compression intra thoracique des organes de voisinage. Ceci a permis d'obtenir une amélioration de la fonction cardio- respiratoire et au malade de s'alimenter dans un bref délai. Ce succès thérapeutique est la conséquence d'une **approche nouvelle de réduction du volume de l'œsophage, de la réduction de la pression du SIO et le renforcement de la motricité œsophagienne après myotomie**. L'identification précise de la sous-muqueuse est faite par certaines équipes sous contrôle endoscopique ou en utilisant un ballonnet [5]. Nous avons réalisé dans notre cas la myotomie sous contrôle endoscopique d'autant **plus que la paroi de l'œsophage était très dilaté et néovascularisée. Avec l'atrophie gastrique, l'œsophage hyperdilaté et néovascularisée** jouait en partie le rôle de l'estomac. Il participait à l'absorption d'éléments nutritifs indispensables à la nutrition du patient. L'adjonction d'un système anti-reflux (SAR) à la myotomie pour prévenir le RGO est soutenue par plusieurs auteurs [1,6,7]. Nous avons dans notre cas réalisé un système anti reflux par la mise en place d'un lambeau diaphragmatique pour pouvoir diminuer la tension interne. La contraction de ce lambeau lors des mouvements diaphragmatique améliore la tonicité et la motricité au niveau du **bas œsophage permettant** de chasser le contenu vers l'estomac. Ceci a permis a notre avis d'éviter le reflux gastro-œsophagien post opératoire d'une part et d'autre part de remédier à l'atonie œsophagienne post opératoire améliorant ainsi la qualité de vie du patient.

Conclusion

Le retard diagnostique du mégacœsophage idiopathique rencontré surtout en milieu rurale peut souvent conduire à une dilatation monstrueuse de la paroi œsophagienne. Les moyens diagnostiques tels que le TOGD, la fibroscopie et la TDM garde une place très importante dans la recherche diagnostique et la prise en charge chirurgicale. L'œsocardiomotomie de Heller par voie transthoracique associé à la chirurgie de réduction du volume de l'œsophage est mieux indiquée dans un tel cas. En zone rurale au Mali, la promotion de la télémédecine peut être un outil crédible

d'appui à la recherche diagnostique et réduire le délai de prise en charge chirurgicale.

Conflits d'intérêts

Les auteurs ne déclarent aucun conflit d'intérêt.

Contributions des auteurs

Tous les auteurs ont contribué à la conduite de ce travail. Tous les auteurs déclarent également avoir lu et approuvé la version finale du manuscrit.

Figures

Figure 1: TOGD; mégacœsophage «en chaussette» avec une absence d'opacification gastroduodénale

Figure 2: TDM thoracique avec un mégacœsophage très dilaté contenant des débris alimentaires

Figure 3: Myotomie sous contrôle endoscopique

Figure 4: TOGD post opératoire avec réduction du calibre de l'œsophage et opacification gastro-duodénale

Références

1. Yamamura MS, Gilster JC, Myers BS, Deveney CW, Sheppard BC. Laparoscopic Heller myotomy and anterior fundoplication for achalasia results in a high degree of patient satisfaction. Arch Surg. 2000 Aug;135(8):902-6. **PubMed | Google Scholar**
2. Heniford BT, Matthews BD, Kercher KW et al. Laproscopic anterior esophageal myotomy and toupet fundoplication for achalasia. Am Surg. 2001 nov; 67(11):1059-67. **PubMed | Google Scholar**

3. Csendes A, Braghetto I, Henriquez A, Cortes C. Late results of a prospective randomized study comparing forceful dilatation and esophagomyotomy in patients with achalasia. *Gut*. 1989 Mar;30(3):299-304. **PubMed | Google Scholar**
4. Anselmino M, Perdiks G, Hines RA et al. Heller myotomy is superior to dilatation for treatment of early achalasia. *Arch Surg*. 1997 Mar;132(3):233-40. **PubMed | Google Scholar**
5. Rosati R, Fumagalli U, Bona S, Bonavina L, Pagani M. Evaluating results of laparoscopic surgery for esophageal

achalasia. *Surg Endosc*. 1998;12:270-3. **PubMed | Google Scholar**

6. Patti MG, Molena D, Fisichella PM et al. Laparoscopic Heller myotomy and Dor fundoplication for achalasia: analysis of successes and failures. *Arch Surg*. 2001 Aug;136(8):870-7. **PubMed | Google Scholar**
7. Tamura Y, Funaki Y, Adachi K et al. A patient with Vigorous Achalasia and Rapid Enlargement of an Epiphrenic Esophageal Diverticulum. *Intern Med*. 2015;54(13):1609-1612. **PubMed | Google Scholar**

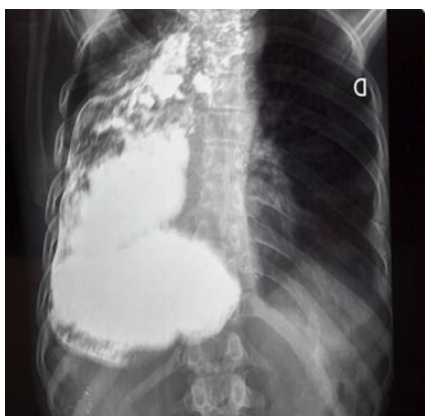


Figure 1: TOGD; megacoeophage «en chaussette» avec une absence d'opacification gastro-duodenale

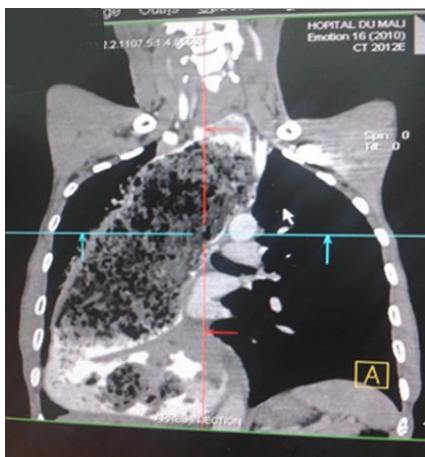


Figure 2: TDM thoracique avec un mégacoeophage très dilaté contenant des débris alimentaires

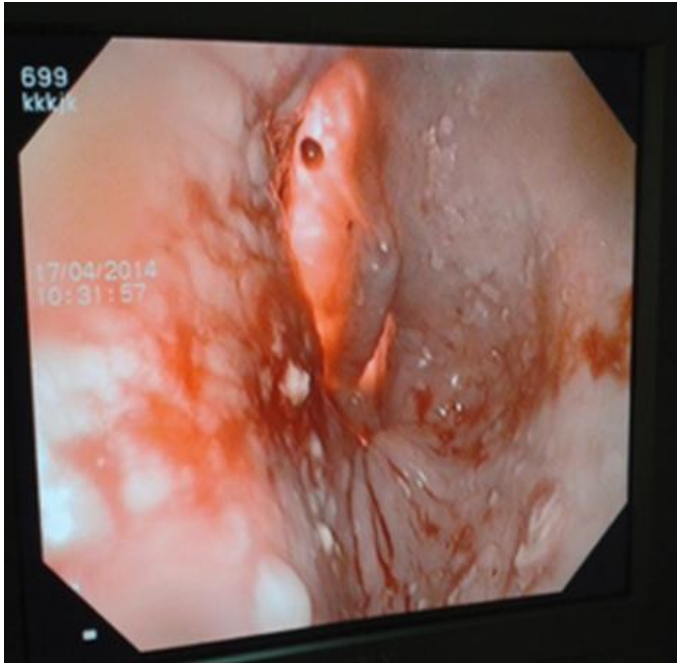

Figure 3: Myotomie sous contrôle endoscopique

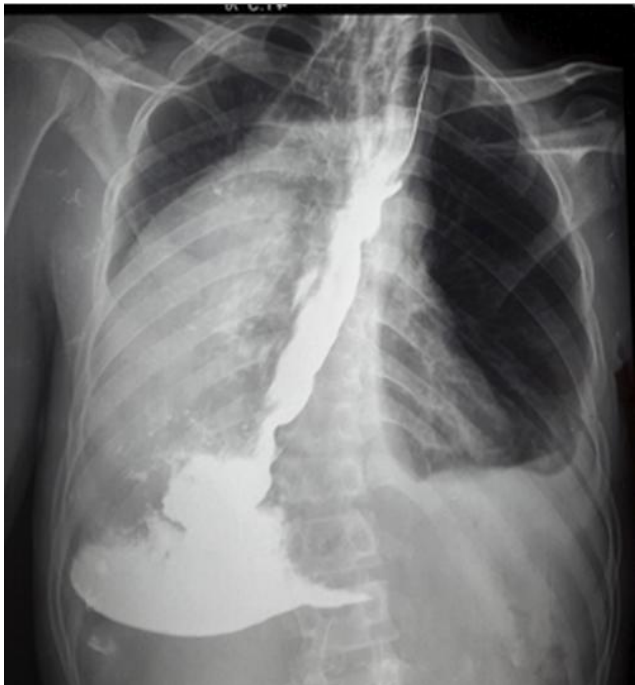


Figure 4: TOGD post opératoire avec réduction du calibre de l'œsophage et opacification gastro-duodénale