

Images in medicine

Tuberculose multifocale chez un immunocompétent

Sanaa Krich^{1,&}, Fatima Zahra Mernissi¹

¹Service de Dermatologie-Vénérologie, Centre Hospitalier Universitaire Hassan II, Fès, Maroc

[&]Corresponding author: Sanaa Krich, Service de Dermatologie-Vénérologie du Centre Hospitalier Universitaire Hassan II, Fès, Maroc

Key words: Tuberculose multifocale, immunocompétent, lésions gommeuses

Received: 17/04/2015 - Accepted: 29/04/2015 - Published: 08/05/2015

Pan African Medical Journal. 2015; 21:22 doi:10.11604/pamj.2015.21.22.6848

This article is available online at: <http://www.panafrican-med-journal.com/content/article/21/22/full/>

© Sanaa Krich et al. The Pan African Medical Journal - ISSN 1937-8688. This is an Open Access article distributed under the terms of the Creative Commons Attribution License (<http://creativecommons.org/licenses/by/2.0>), which permits unrestricted use, distribution, and reproduction in any medium, provided the original work is properly cited.

Image en médecine

Patient âgé de 34 ans sans antécédents notables qui consulte pour des lésions gommeuses cicatricielles au niveau du visage (A, B) remontant à 2 ans avec une gonalgie droite inflammatoire (C) concomitante et qui présente depuis 9 mois une tuméfaction scrotale gauche douloureuse et fistulisante (D), le tout évoluant dans un contexte de sueurs nocturnes et d'amaigrissement. La biopsie cutanée a objectivé un granulome épithélio-gigantocellulaire sans nécrose caséuse. La radiographie standard du genou a montré un pincement fémoro-tibial diffus avec ostéolyse du tibia. L'échographie testiculaire a objectivé une hydrocèle de grande abondance cloisonnée et l'échographie articulaire a objectivé une synovite hypertrophique érodant l'os avec une biopsie synoviale en faveur de tuberculose (TB). Le reste du bilan a objectivé une intradermo-réaction (IDR) positive avec une sérologie VIH négative. Le diagnostic de TB multifocale associant une atteinte cutanée, ostéo-articulaire et génitale chez un immunocompétent a été retenue et le malade a été mis sous antibacillaires sous le schéma 2SRHZ/7RH avec bonne évolution clinique. Les formes multifocales de la tuberculose représentent 9 à 10 % des cas et sont l'apanage des patients immunodéprimés principalement porteurs du VIH. Leur pronostic est mauvais avec un taux de mortalité de 16 à 25 %. Elles posent en plus un véritable problème de diagnostique, vu son

polymorphisme clinique et la diversité des organes pouvant être atteints, ce qui est à l'origine du retard du diagnostic.

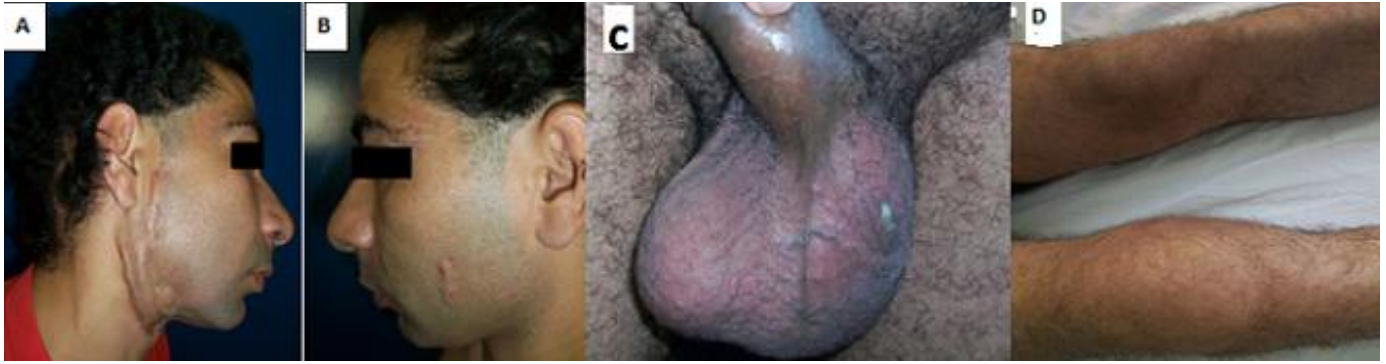


Figure 1: (A,B) gommes en préfistulisation sur le visage; (C) tuméfaction scrotal avec fistulisation et issu de pus; (D) arthrite du genou droit