

Images in medicine

Occlusion de la veine centrale de la rétine du sujet jeune révélant une hyperhomocystéinémie: à propos d'un cas

Wafa Ammari^{1,&}, Olfa Berriche²

¹Service d'Ophthalmologie, Hôpital Tahar Sfar, Mahdia, Tunisie, ²Service de Médecine Interne, Hôpital Tahar Sfar, Mahdia, Tunisie

[&]Corresponding author: Olfa Berriche, Service de Médecine Interne, Hôpital Tahar Sfar, Mahdia, Tunisie

Key words: Occlusion, veine, homcysteine

Received: 04/08/2015 - Accepted: 17/08/2015 - Published: 24/08/2015

Pan African Medical Journal. 2015; 21:296 doi:10.11604/pamj.2015.21.296.7674

This article is available online at: <http://www.panafrican-med-journal.com/content/article/21/296/full/>

© Wafa Ammari et al. The Pan African Medical Journal - ISSN 1937-8688. This is an Open Access article distributed under the terms of the Creative Commons Attribution License (<http://creativecommons.org/licenses/by/2.0>), which permits unrestricted use, distribution, and reproduction in any medium, provided the original work is properly cited.

Image en médecine

L'occlusion de la veine centrale de la rétine (OVCR) du sujet jeune est une entité clinique différente de celle du sujet âgé. Elle est moins associée aux facteurs de risque cardiovasculaires et l'étiologie spécifique reste souvent inconnue. L'hyperhomocystéinémie est connue pour être un facteur de risque rare. Nous rapportons le cas d'un patient âgé de 25 ans ayant une baisse brutale et indolore de l'acuité visuelle de l'oeil gauche. L'examen ophtalmologique a retrouvé une acuité visuelle à 10/10^e, P2 à droite et à compte les doigts à 1m à gauche non améliorables. L'examen des segments antérieurs était normal aux deux yeux. Le fond d'oeil gauche retrouvait un oedème papillo-rétinien; des veines dilatées et tortueuses et des hémorragies superficielles en flammèche et profondes en nappe. L'angiographie rétinienne à la fluorescéine confirma le diagnostic d'une (OVCR) gauche, forme mixte à prédominance oedémateuse. La tomographie en cohérence optique (OCT) montre un oedème maculaire cystoïde (OMC) responsable de l'acuité visuelle effondrée. Un bilan étiologique demandé (bilan lipidique complet, bilan inflammatoire, bilan immunologique, bilan de thrombophilie) était normal. Par ailleurs, le taux plasmatique de l'homocystéine était élevé à 19,2 µmol/L. Un traitement à base de vitaminothérapie a été commencé. L'évolution était marquée par une amélioration de l'acuité visuelle à 2/10, P8 avec régression partielle de l'OMC.

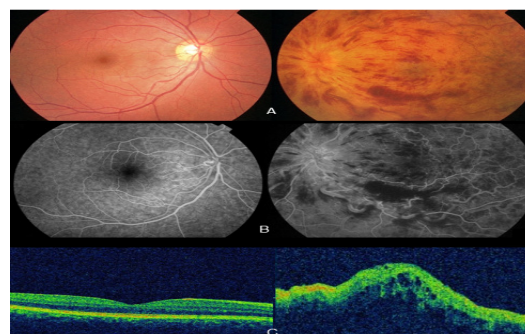


Figure 1: (A) le fond d'œil (FO) gauche: oedème papillo-rétinien; des veines dilatées et tortueuses et des hémorragies superficielles en flammèche et profondes en nappe; (B) l'angiographie rétinienne à la fluorescéine: Occlusion de la veine centrale de la rétine (OVCR) gauche, forme mixte à prédominance oedémateuse; (C) La tomographie en cohérence optique (OCT): un oedème maculaire cystoïde (OMC) avec une épaisseur maculaire centrale (EMC) = 408,1µm