

Images in medicine

Arthrose trapézo-métacarpienne du pouce traitée par prothèse

Thumb trapeziometacarpal arthrosis treated with a prosthesis

Adil El Alaoui^{1, &}, Ilyas Rabhi¹

¹Service de Chirurgie Orthopédique du Centre Hospitalier de Chambéry, France

[&]Corresponding author: El Alaoui Adil, Service de Chirurgie Orthopédique du Centre Hospitalier de Chambéry, France

Mots clés: Arthrose, trapézo-métacarpienne, prothèse

Received: 05/03/2016 - Accepted: 13/03/2016 - Published: 26/04/2016

Pan African Medical Journal. 2016; 23:235 doi:10.11604/pamj.2016.23.235.9274

This article is available online at: <http://www.panafrican-med-journal.com/content/article/23/235/full/>

© Adil El Alaoui et al. The Pan African Medical Journal - ISSN 1937-8688. This is an Open Access article distributed under the terms of the Creative Commons Attribution License (<http://creativecommons.org/licenses/by/2.0>), which permits unrestricted use, distribution, and reproduction in any medium, provided the original work is properly cited.

Image en médecine

This study reports the case of a 70 years old patient who experienced pain evolving from crises affecting the root of the thumb and progressive stiffness of the thumb over a period of 3 years. Clinical examination showed a Z-deformity of the thumb with reduced thumb-index pinch strength. Radiological assessment of the thumb column showed a trapeziometacarpal arthrosis (A). At first the patient underwent medical treatment with anti-inflammatory drugs and corticosteroid injections associated with thumb orthosis. Given the persistence of pain and decreased thumb mobility, surgical intervention with prosthetic replacement of the trapeziometacarpal joint (B, C) was suggested. The outcome was favorable with disappearance of pain and recovery of thumb strength and mobility.

Key words: Arthritis, trapeziometacarpal, prosthesis

Il s'agit d'une patiente âgée de 70 ans qui présente depuis 3 ans des douleurs évoluant par crises situées à la racine du pouce avec **enraidissement progressif du pouce**. Chez qui l'examen clinique trouve une déformation du pouce en Z, avec diminution de force de la pince pouce-index. Le bilan radiologique de la colonne du pouce a mis en évidence une arthrose trapézo-métacarpienne (A). **La patiente a bénéficié au début d'un traitement médical à base d'anti-inflammatoire puis des infiltrations de corticoïdes associé à une orthèse du pouce.** Devant la persistance de la douleur et diminution de la mobilité du pouce, un traitement chirurgical a été préconisé **par remplacement prothétique de l'articulation trapézo-métacarpienne (B, C).** L'évolution était favorable avec disparition de la douleur et récupération de la force et de la mobilité du pouce.

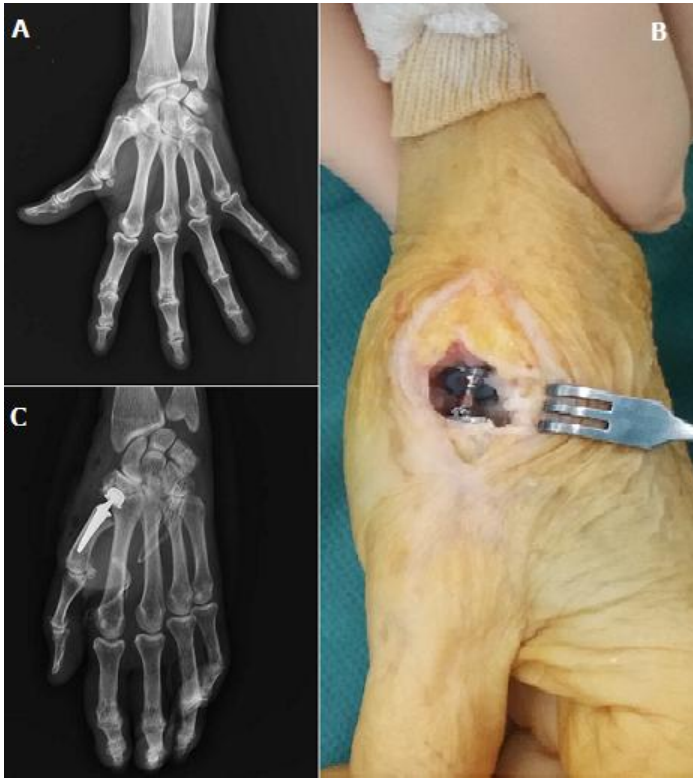


Figure 1: A) radiographie de la main gauche face montrant une arthrose trapézo-métacarpienne avec déformation du pouce en Z; B) image peropératoire après la mise en place de la prothèse au niveau de l'articulation trapézo-métacarpienne; C) radiographie de contrôle montrant un bon positionnement de la prothèse