

Images in medicine

Tumeur glomique de l'index à propos d'un cas

Glomus tumor of the index finger: about a case

Adil El Alaoui^{1,8}, Amine Marzouki¹

¹Service de Chirurgie Orthopédique (A) du Centre Hospitalier Universitaire Hassan II de Fès, Maroc

⁸Corresponding author: El Alaoui Adil, Service de Chirurgie Orthopédique (A) du Centre Hospitalier Universitaire Hassan II de Fès, Maroc

Mots clés: Tumeur, bénigne, glomique

Received: 05/03/2016 - Accepted: 13/03/2016 - Published: 25/04/2016

Pan African Medical Journal. 2016; 23:225 doi:10.11604/pamj.2016.23.225.9273

This article is available online at: <http://www.panafrican-med-journal.com/content/article/23/225/full/>

© Adil El Alaoui et al. The Pan African Medical Journal - ISSN 1937-8688. This is an Open Access article distributed under the terms of the Creative Commons Attribution License (<http://creativecommons.org/licenses/by/2.0>), which permits unrestricted use, distribution, and reproduction in any medium, provided the original work is properly cited.

Image en médecine

Glomus tumor is a benign tumor that develops from the neuromyoarterial glomus of dermo-epidermal tissue. Its typical location is the distal phalanx of the fingers. We report a case of a glomus tumor in a 42 year old patient having pain at the level of the ulnar side of the distal phalanx of the right index finger since 7 months. Pain was triggered by applying pressure to the finger and by cold exposure. Clinical examination showed a painful point at the ulnar side of the right index finger by exquisite pressure and a positive Hildeth test. Standard finger radiograph objectified a small rounded subungual notch, completed by a MRI which showed a small 2 mm lesion of the nail matrix of the right index finger, evoking a glomus tumor (A). The patient underwent biopsy excision of the tumor (B, C, D, E, F); anatomopathological results revealed the presence of a glomus tumor. Clinical outcome was favorable with disappearance of pain .

Key words: Tumor, benign, glomus

La tumeur glomique est une tumeur bénigne qui se développe à partir du glomus neuro-myo-artériel du tissu dermo-épidermique, sa localisation habituelle est la phalange distale des doigts. Nous rapportons un cas d'une tumeur glomique chez une patiente de 42 ans, qui présente depuis 7 mois une douleur au niveau du bord ulnaire de la phalange distale de l'index droit, déclenchée à la pression du doigt et à l'exposition au froid. L'examen clinique a mis en évidence un point douloureux au niveau du bord ulnaire de l'index droit exquis à la pression et un test d'Hildeth positif. Une radiographie standard du doigt a objectivé une petite encoche arrondie sous unguéale, complétée par une IRM qui a montré une petite lésion de 2 mm de la matrice unguéale de l'index droit faisant évoquer une tumeur glomique (A). La patiente a bénéficié d'une biopsie excérèse de la tumeur (B, C, D, E, F), les résultats anatomopathologiques sont revenus en faveur d'une tumeur glomique. L'évolution clinique était favorable marquée par la disparition de la douleur.

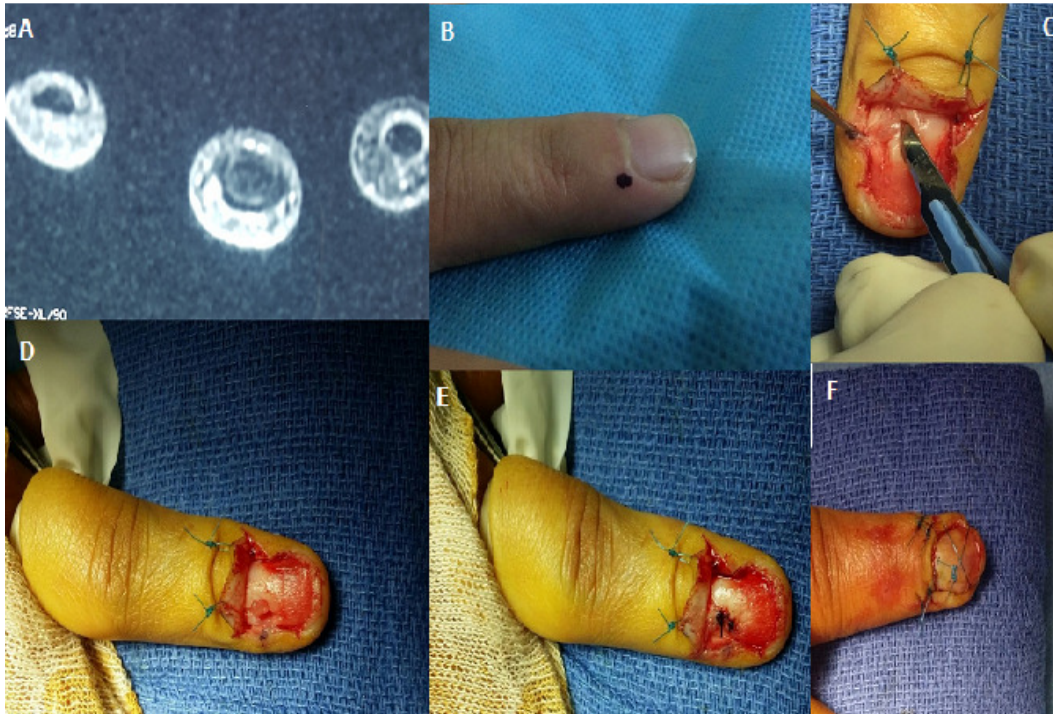


Figure 1: A) IRM de la main droite montrant une tumeur sous unguéale de l'index; B) repérage pré opératoire de la tumeur; C) exérèse de la tumeur; D) isolement de la tumeur glomique; E) suture de la matrice unguéale après exérèse de la tumeur; F) aspect final du doigt après repositionnement de l'ongle