

Case series

Les fractures péri-prothétiques fémorales de la hanche: étude rétrospective à propos de 15 cas

Periprosthetic femoral fractures of the hip: a retrospective study of 15 cases

Mohamed Amine Karabila^{1,8}, Younes Mhamdi¹, Mohamed Azouz¹, Ismail Hmouri¹, Tarik Madani¹, Mohamed Kharmaz¹, Med Ouadghiri¹, Moulay Omar Lamrani¹, Ahmed Bardouni¹, Abdou Lahlou¹, Mustapha Mahfoud¹, Mohamed Saleh Berrada¹

¹Service de Chirurgie Orthopédique et de Traumatologie, CHU Ibn Sina, Rabat, Maroc

⁸Corresponding author: Mohamed Amine Karabila, Service de Chirurgie Orthopédique et de Traumatologie, CHU Ibn Sina, Rabat, Maroc

Mots clés: Fractures, hanche, fémorales

Received: 11/12/2015 - Accepted: 30/03/2016 - Published: 14/04/2016

Résumé

La prise en charge d'une fracture au voisinage d'une prothèse de la hanche dépend de différents facteurs. En marge des facteurs liés à l'état physiologique du patient ou à l'expérience du chirurgien l'analyse précise de la fracture et de ses conséquences est essentielle. Le but de cette étude est d'évaluer les résultats des différentes méthodes, proposer des indications en fonction des critères liés au terrain, au type et à la localisation de la fracture et à l'état de la fixation prothétique au moment de la fracture.

Pan African Medical Journal. 2016; 23:177 doi:10.11604/pamj.2016.23.177.8612

This article is available online at: <http://www.panafrican-med-journal.com/content/article/23/177/full/>

© Mohamed Amine Karabila et al. The Pan African Medical Journal - ISSN 1937-8688. This is an Open Access article distributed under the terms of the Creative Commons Attribution License (<http://creativecommons.org/licenses/by/2.0>), which permits unrestricted use, distribution, and reproduction in any medium, provided the original work is properly cited.

Abstract

The management of a fracture close to a hip replacement depends on various factors. Alongside factors related to the patient's physiological condition or to the experience of the surgeon, the precise analysis of the fracture and its consequences is essential. The aim of this study was to evaluate the results of different methods, to provide indications based on criteria related to the terrain, the type and the location of the fracture and the state of the prosthetic fixation at the time of fracture

Key words: fractures, hip, femoral

Introduction

Les fractures péri-prothétiques de la hanche semblent augmenter en fréquence [1,2] probablement en raison de l'augmentation du nombre d'implantation de prothèse de hanche et du vieillissement de la population. La prévalence est difficile à évaluer et fait de 0.1% à 2,1% [3-5]. Les fractures du fémur survenant sur une prothèse de la hanche posent des problèmes thérapeutiques difficiles en raison de l'âge souvent avancé des patients, de l'ostéoporose et de la menace que ces fractures font peser sur la fixation de la prothèse parfois déjà défaillante. Les critères d'analyse ont concerné le patient et le type de la fracture en utilisant la fracture de Vancouver modifiée SO.F.C.O.T. (Figure 1) pour la hanche. L'analyse de la technique opératoire, de l'évolution péri-opératoire et de la consolidation osseuse a permis d'évaluer le devenir de la fracture au seuil de 6 mois.

Méthodes

Il s'agit d'une étude rétrospective portant sur 15 patients traités entre 2007 et 2015 au CHU ibn sina de Rabat et revus avec un recul moyen de 7 mois. Ont été incluses les fractures du fémur survenues sur tous types de prothèse de hanche (totale, intermédiaire), quels que soient leur niveau et leurs traitements. Les fractures pathologiques, les fractures peropératoires et les fractures survenues lors des trois premiers mois suivant la mise en place de la prothèse ont été exclues de cette étude. La fracture a été analysée en utilisant la classification de Vancouver [6-8]. Les complications ont été recensées d'une part pour la période postopératoire jusqu'au quinzième jour et d'autre part jusqu'au sixième mois. Les résultats ont été évalués au recul maximum, par un examen clinique et radiographique.

Résultats

Patient : Parmi ces 15 patients, 6 étaient des hommes (40%) et 9 femmes (60%). La moyenne d'âge est de 67 ans, avec des extrêmes d'âge de 40 ans et 88 ans. 10 patients vivaient chez leur domicile et autonomes et 5 patients vivaient en structure médicalisée. 8 patients marchaient sans canne, 3 patients utilisaient deux cannes, 2 patients se déplaçaient avec déambulateur et 2 patients étaient grabataires. Le côté atteint était droit dans 80% des cas. Le traumatisme initial était une simple chute de hauteur chez la majorité des patients (13 cas ou 86%), un accident de voie publique chez 2 patients. la fracture s'est faite dans 9 des cas sur une prothèse totale de la hanche (60%), 6 sur prothèse intermédiaire (40%). Selon la classification de Vancouver (Tableau 1), les fractures se répartissent entre 1 cas de type A (6.66%), 12 cas de

type B (80%) et 2 cas de type C (13,33%) (Figure 1, Figure 2, Figure 3, Figure 4).

Traitement : La prise en charge était un traitement orthopédique simple pour un seul cas (6,66%) et chirurgical pour les autres (93,33%) : cerclage seul pour 8 patients, ostéosynthèse par plaque pour 5 patients et changement de de la tige fémorale avec cerclage pour un seul patient (Tableau 2). Le délai moyen de l'intervention par rapport au traumatisme était de 6 jours et la durée d'hospitalisation était en moyenne de 13 jours.

Mortalité : Le taux global de mortalité à 6 mois était de 6.66% (un seul cas).

Complications : Le taux de complication à 6 mois était de 20% comportant deux complications post-opératoires immédiates: un cas d'infection superficielle de la paroi (6,66%) et un cas de phlébite de la jambe (6,66%) traitées médicalement et une complication tardive à 5 mois : luxation d'une PIH suite à une chute (6,66%) réduite par manœuvre externe.

Consolidation : La fracture était consolidée dans tous les cas et la fixation osseuse était bonne dans 86 % (13 cas) sans signe de descellement manifeste.

Discussion

Patient : L'âge moyen dans notre série est similaire par rapport aux autres séries : 67 ans pour Beals et Tower [9], 69 ans pour Haddad et Duncan [10] et 68 ans pour Berry [11]. Les fractures péri-prothétiques fémorales intéressent le plus souvent la femme vivant à son domicile probablement par manque d'aide. Cette prédominance féminine est retrouvée dans les principales séries de la littérature [12-15]. Nous avons retrouvé dans la grande majorité des cas un traumatisme minime, comme Beals et Tower [9].

Mortalité : La gravité de ces fractures péri-prothétiques est soulignée par le taux de mortalité qui atteint 6,66% à 6 mois. Aucune série de la littérature n'analyse de façon spécifique le taux de mortalité et de morbidité, les différentes séries publiées, toujours rétrospectives, s'attachant essentiellement à décrire les résultats des différents techniques chirurgicales.

Complications : Le type de traitement ne semble pas avoir influencé le taux d'infection et de luxation. Les cas de pseudarthrose sont absents dans notre série par contre nous avons un taux élevé d'infection et de luxation par rapport aux autres séries.

Indications thérapeutiques : Le choix thérapeutique devant une fracture sur prothèse de hanche doit rester réaliste et repose sur 3 paramètres principaux : -l'état général du patient et ses tares

associées -l'évaluation radiologique précise de la fracture ce qui permet une classification consensuelle à visée thérapeutique - l'expérience du chirurgien dans les reprises prothétiques et du matériel dont il se dispose Les fractures de type A ou C ne semblent pas poser de problème d'indication thérapeutique relevant le plus souvent respectivement d'un traitement orthopédique et d'une ostéosynthèse, sauf en cas de descellement manifeste. Les fractures de type B posent le plus de difficultés quant au choix entre ostéosynthèse et changement de prothèse. Pour les fractures B3, où la fixation est défaillante, il paraît logique de changer la prothèse [16-18]. Pour les types B2 nous proposons l'ostéosynthèse aux patients à faible demande fonctionnelle et/ou en très mauvais état général et le changement prothétique pour les autres. En ce qui concerne les fractures B1 l'ostéosynthèse nous paraît la règle

Prévention des fractures péri-prothétiques : la survenue d'une fracture de fémur autour d'une prothèse de la hanche et son prise en charge s'accompagnent d'un taux élevé de complications et peut engager le pronostic vital chez des patients tarés ou fragiles ce qui nécessite une bonne maîtrise de pose des prothèses de hanche, préféré des tiges fémorales longues en seconde intention et surveiller régulièrement les prothèses descellées de la personne âgée, notamment en cas de forces varisantes excessives avant la survenue d'une fracture.

Conclusion

Avec l'augmentation du nombre d'arthroplasties de la hanche, ces fractures autrefois rares deviennent plus fréquentes. Elles posent le problème de leur prise en charge du fait de l'âge et de la médiocre qualité osseuse. L'ostéosynthèse doit être fiable et respecter les critères de la mécanique conventionnelle

Etat des connaissances sur le sujet

- Pathologie de plus en plus fréquente du fait de l'augmentation du nombre de prothèses de hanche posées au monde;
- Si le diagnostic lésionnel ne pose pas de problème, la démarche thérapeutique à adopter reste souvent intuitive basée sur l'expérience du chirurgien et sur le type de fracture.

Contribution de notre étude a la connaissance

- Fracture atteint souvent le sujet âgé et engage le pronostic vital;
- Nécessite une ostéosynthèse solide voir une reprise prothétique d'emblé;
- Surveiller toute prothèses régulièrement et détecter les signes radiologiques favorisant une fracture péri-prothétiques

Conflits d'intérêts

Les auteurs ne déclarent aucun conflit d'intérêts.

Contributions des auteurs

Tous les auteurs ont contribué à la rédaction de ce manuscrit, tous ont lu et approuvé la version finale.

Tableaux et figures

Tableau 1: Classification de Vancouver des fractures péri-prothétiques fémorales

Tableau 2: Traitement en fonction du type de la fracture selon la classification de Vancouver

Figure 1: Fracture type B1 de Vancouver traitée par cerclage seul

Figure 2: Fracture type B2 (la tige est enfoncée et variée) de Vancouver traitée par une tige cimentée et cerclage

Figure 3: Fracture type B1 de Vancouver avec un refend en dessous de la lige traitée par plaque

Figure 4: Fracture type C de Vancouver traité par une plaque vissée et cerclage

Références

1. Lewallen DG, Berry DJ. Periprosthetic fracture of the femur after total hip arthroplasty: treatment and results to date. *Instr Course Lect.* 1998;47:243-9. [PubMed](#) | [Google Scholar](#)
2. Lindahl H, Malchau H, Herberts P, Garellick G. Periprosthetic femoral fractures classification and demographics of 1049 periprosthetic femoral fractures from the Swedish National Hip Arthroplasty Register. *J Arthroplasty.* 2005;20(7):857-65. [PubMed](#) | [Google Scholar](#)
3. Adolphson P, Jonsson U, Kalén R. Fractures of the ipsilateral femur after total hip arthroplasty. *Arch Orthop Trauma Surg.* 1987;106(6):353-7. [PubMed](#) | [Google Scholar](#)
4. Fredin HO, Lindberg H, Carlsson AS. Femoral fracture following hip arthroplasty. *Acta Orthop Scand.* 1987;58(1):20-2. [PubMed](#) | [Google Scholar](#)
5. Garcia-Cimbrelle E, Munuera L, Gil-Garay E. Femoral shaft fractures after cemented total hip arthroplasty. *Int Orthop.* 1992;16(1):97-100. [PubMed](#) | [Google Scholar](#)
6. Brady OH, Garbus DS, Masri BA, Duncan CP. The reliability and validity of the Vancouver classification of femoral fractures after hip replacement. *J Arthroplasty.* 2000;15(1):59-62. [PubMed](#) | [Google Scholar](#)
7. Duncan CP, Masri BA. Fractures of the femur after hip replacement. *Instr Course Lect.* 1995;44:293-304. [PubMed](#) | [Google Scholar](#)
8. Dunwoody J, Duncan CP, Younger ASE, Masri BA. A review of the reliability and validity of a New classification system for periprosthetic fractures of the femur in hip arthroplasty. *J Bone Joint Surg (Br).* 1998; 80(suppl 1):17. [PubMed](#) | [Google Scholar](#)
9. Beals RK, Towers SS. Periprosthetic fracture of the femur: An analysis of 93 fractures. *Clin Orthop Relat Res.* 1996 Jun;(327):238-46. [PubMed](#) | [Google Scholar](#)
10. Haddad FS, Duncan CP. Cortical onlay allograft struts in the treatment of periprosthetic femoral fractures. *Instr Course Lect.* 2003;52:291-300. [PubMed](#) | [Google Scholar](#)

11. Berry DJ. Management of periprosthetic fractures : The hip. J Arthroplasty. 2002 ; 17(4 Suppl 1):11-13. **PubMed | Google Scholar**
12. Sarvilinna R, Huhtala HS, Sovelius RT, HalonenPJ, Nevalainen JK, Pajamäki KJ. Factors predisposing to periprosthetic fracture after hip arthroplasty: a case (n = 31)-control study. Acta OrthopScand. 2004;75(1):16-20. **PubMed | Google Scholar**
13. Siegmeth A, Menth-Chiari W, Wozasek GE, Vécsei V. Periprosthetic femur shaft fracture : Indications and outcome in 51 patients. Unfallchirurg. 1998 ; 101(12):901-6. **PubMed | Google Scholar**
14. Somers JFA, Suy R, Stutck J, Muller M, Fabry G. Conservative treatment of femoral shaft fractures in patients with total hip arthroplasty. J Arthroplasty. 1998 ; 13(2):162-171. **PubMed | Google Scholar**
15. Tsiridis E, Narvani AA, Haddad FS, Timperley JA, Gie GA. Impaction femoral allografting and cemented revision for periprosthetic femoral fractures. J Bone Joint Surg Br. 2004;86(8):1124-32. **PubMed | Google Scholar**
16. Berry DJ. Treatment of Vancouver B3 periprosthetic femur fractures with a fluted tapered stem. Clin Orthop Relat Res. 2003;(417):224-31. **PubMed | Google Scholar**
17. Ko PS, Lam JJ, Tio MK, Lee OB, Ip FK. Distal fixation with Wagner revision stem in treating Vancouver type B2 periprosthetic femur fractures in geriatric patients. J Arthroplasty. 2003;18(4):446-52. **PubMed | Google Scholar**
18. Springer BD, Berry DJ, Lewallen DG. Treatment of periprosthetic femoral fractures following total hip arthroplasty with femoral component revision. J Bone Joint Surg Am. 2003;85-A(11):2156-62. **PubMed | Google Scholar**

Tableau 1: classification de Vancouver des fractures péri-prothétiques fémorales

Type	Localisation de la fracture	Sous-types
A	Région trochantérienne	AG : grand trochanter AL : petit trochanter
B	Autour de la tige prothétique	B1 : tige non descellée B2 : tige parait descellée B3 : tige descellée avec ostéolyse
B	1 cm ou au-delà de l'extrémité distale de la tige	C1 : tige non descellée C2 : tige parait descellée C3 : tige descellée avec ostéolyse

Tableau 2: traitement en fonction du type de la fracture selon la classification de Vancouver

	Orthopédique	ostéosynthèse		Changement de prothèse
		Cerclage seul	Plaque +/- cerclage	
A	1	-	-	-
B1	-	6	3	-
B2	-	1	-	1
B3	-	1	-	-
C	-	-	2	-

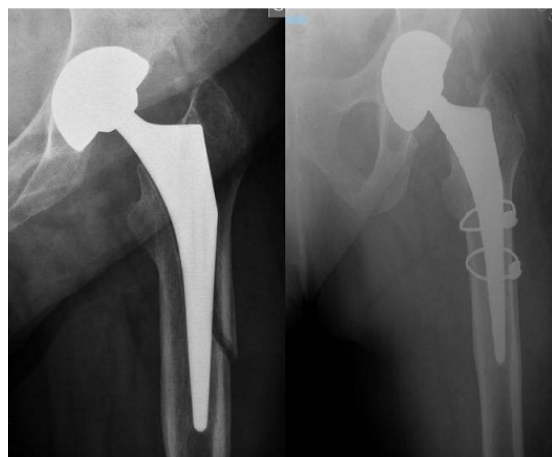

Figure 1: Fracture type B1 de Vancouver traitée par cerclage seul

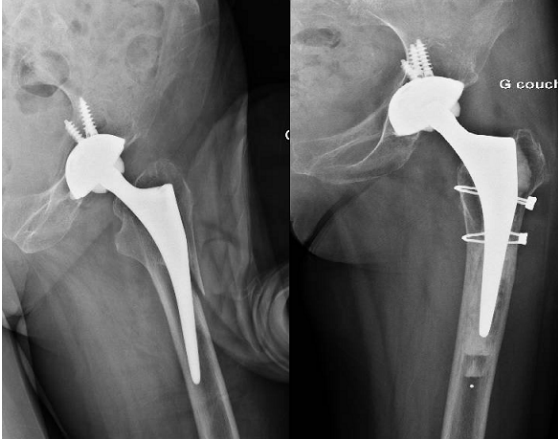


Figure 2: Fracture type B2 (la tige est enfoncée et variée) de Vancouver traitée par une tige cimentée et cerclage

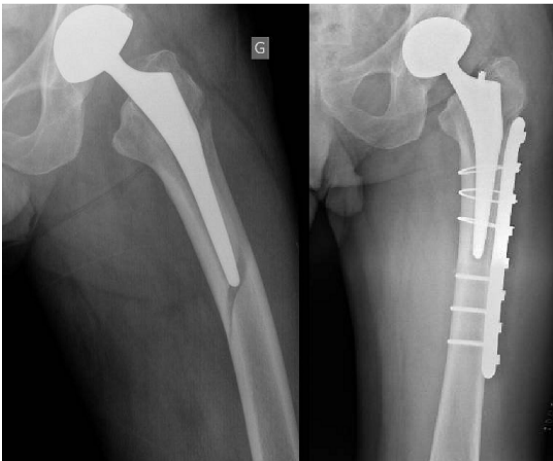


Figure 3: Fracture type B1 de Vancouver avec un refend en dessous de la lige traitée par plaque

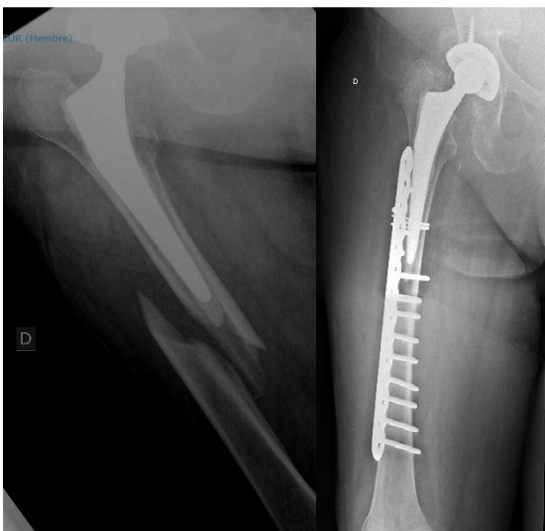


Figure 4: Fracture type C de Vancouver traité par une plaque vissée et cerclage