

Images in medicine

Descellement aseptique d'une prothèse totale de la hanche par fracture de la tige : un cas rare dans la littérature

Aseptic loosening of total hip prosthesis due to a fracture of the stem (a rare case in the literature)

Adil El Alaoui¹, Ilyas Rabhi¹

¹Service de Chirurgie Orthopédique du Centre Hospitalier de Chambéry, France

⁸Corresponding author: El Alaoui Adil, Service de Chirurgie Orthopédique du Centre Hospitalier de Chambéry, France

Mots clés: Fracture, tige, prothèse, hanche

Received: 16/01/2016 - Accepted: 30/03/2016 - Published: 06/04/2016

Pan African Medical Journal. 2016; 23:161 doi:10.11604/pamj.2016.23.161.8873

This article is available online at: <http://www.panafrican-med-journal.com/content/article/23/161/full/>

© Adil El Alaoui et al. The Pan African Medical Journal - ISSN 1937-8688. This is an Open Access article distributed under the terms of the Creative Commons Attribution License (<http://creativecommons.org/licenses/by/2.0>), which permits unrestricted use, distribution, and reproduction in any medium, provided the original work is properly cited.

Image en médecine

The study involved a 82 years old patient, who was operated 15 years ago for coxarthrosis of the left hip. He underwent placement of total hip prosthesis with good clinical and radiological evolution. Then, 10 years ago, he was operated on the right side, undergoing placement of total hip prosthesis. The evolution on right side was marked by hip pain and a total loss of function of the left lower limb. Clinical examination showed a shortening of lower right limb estimated at 4 cm, with an attitude of adduction and external rotation. The radiograph of the pelvis objectified a loosening of total hip prosthesis due to a fracture of the femoral stem at the level of the collar (A). The patient was reoperated for removal of the fractured prosthesis (B) and its replacement with a different kind of cemented prosthesis. Radiographic follow-up showed good position of the prosthesis with correction in right lower limb length (C). The postoperative course was simple, with resumption of walking and pain relief after 10 rehabilitation sessions.

Key words: Fracture, stem, prosthesis, hip

Il s'agit d'un patient âgé de 82 ans, opéré il y a 15 ans pour coxarthrose de la hanche gauche pour laquelle il a bénéficié d'une prothèse totale de hanche avec une bonne évolution clinique et radiologique puis opéré il y a 10 ans pour le côté droit avec mise en place d'une prothèse totale de hanche. L'évolution était marquée au niveau du côté droit par la sensation des douleurs au niveau de la hanche avec une impotence fonctionnelle totale du membre inférieure gauche. L'examen clinique a permis de mettre en évidence un raccourcissement du membre inférieur droit estimé à 4 cm, avec une attitude en adduction et rotation externe. La radiographie du bassin a objectivé un descellement de la prothèse de hanche par fracture de la tige fémorale au niveau du col (A). Le patient a été réopéré pour ablation de la prothèse fracturée (B) et son changement par un autre type de prothèse cimentée. La radiographie de contrôle a montré une bonne position de la prothèse avec correction de la longueur du membre inférieur droit (C). Les suites post-opératoires étaient simples, avec une reprise de la marche et disparition des douleurs après 10 séances de rééducation.

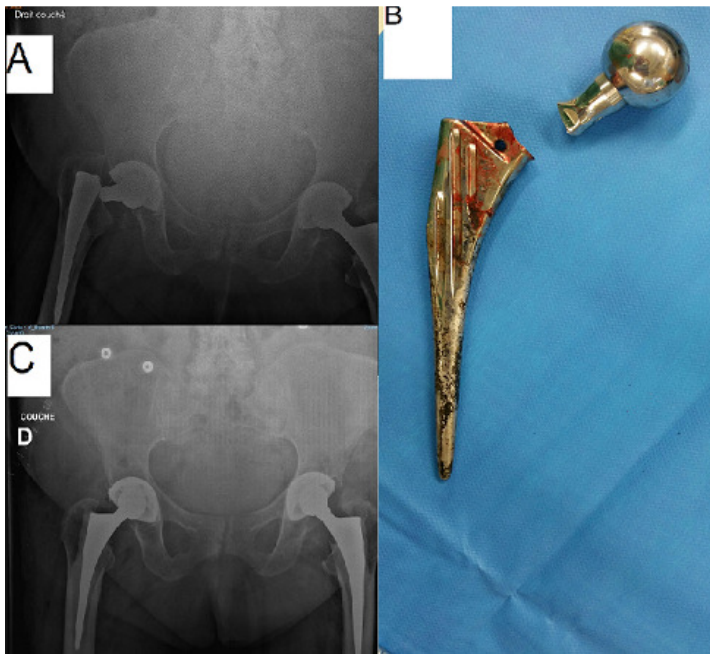


Figure 1: A): radiographie du bassin face montrant une fracture de la tige prothétique droite au niveau du col fémoral; B): image peropératoire de la tige fémorale fracturée; C): radiographie de contrôle du bassin montrant une bonne position de la nouvelle prothèse avec correction de la longueur du membre