

Images in medicine

Luxation radio carpienne ouverte pure: à propos d'un cas

Pure radio carpal dislocation: a case report

Adil El Alaoui^{1,§}, Mouhcine Sbiyaa¹

¹Service de Chirurgie Traumato-Orthopédique (A), CHU Hassan II, Fès, Maroc

[§]Corresponding author: Adil El Alaoui, Service de Chirurgie Traumato-Orthopédique (A), CHU Hassan II, Fès, Maroc

Mot cles: luxation, pure, radiocarpienne

Received: 12/12/2015 - Accepted: 03/01/2016 - Published: 01/02/2016

Pan African Medical Journal. 2016; 23:23 doi:10.11604/pamj.2016.23.23.8622

This article is available online at: <http://www.panafrican-med-journal.com/content/article/23/23/full/>

© Adil El Alaoui et al. The Pan African Medical Journal - ISSN 1937-8688. This is an Open Access article distributed under the terms of the Creative Commons Attribution License (<http://creativecommons.org/licenses/by/2.0>), which permits unrestricted use, distribution, and reproduction in any medium, provided the original work is properly cited.

Image en médecine

Radio carpal dislocation is rare, its frequency is 0.2%. The pure form is an exceptional entity. We provide a typical observation of this lesion. 32 years old patient, victim of a road traffic accident, admitted to the emergency. The examination of the left arm objectified a cross wound next to the palm side of the left wrist (A), the neuro vascular examination shows no damage. Radiography's front and profile views of the left wrist, showed a pure left posterior radio carpal dislocation (B). The patient was operated 2 hours after the trauma, under locoregional anesthesia. After the reduction of the radiocarpal dislocation, the patient received a plug-lunar radio and radio-scaphoid then a transverse racking radio-ulnar. The radiography of control confirmed the reduction of the dislocation (C, D). The patient underwent wrist immobilization for 6 weeks, followed by a pin ablation (E) then sessions of reeducation. After a backward movement of 18 months, the evolution was good, with a normal mobility of the wrist.

Key words: Dislocation, pure, radio carpal

La luxation radio carpienne est rare, sa fréquence est de 0,2% des luxations. La forme pure reste une entité exceptionnelle. Nous rapportons une observation typique de cette lésion. Il s'agit d'un patient âgé de 32 ans, victime d'un accident de la voie public. Admis aux urgences ou un examen du membre supérieur gauche a objectivé une plaie transversale en regard de la face palmaire du poignet gauche (A), l'examen vasculo-nerveux est sans particularités. Une radiographie du poignet gauche face et profil a mis en évidence une luxation postérieure pure radio carpienne gauche (B). Le patient a été opéré 2 heures après le traumatisme au bloc opératoire, sous anesthésie locorégionale. Après la réduction de la luxation radio carpienne le patient a bénéficié d'un embrochage radio-lunaire et radio-scaphoïdienne puis un embrochage transversale radio-lunaire. La radiographie de contrôle a confirmé la réduction de la luxation (C, D). Le patient a bénéficié d'une immobilisation du poignet pendant 6 semaines, suivie d'une ablation de broches (E) puis des séances de rééducation. Après un recul de 18 mois, l'évolution était bien, avec une mobilité normale du poignet.

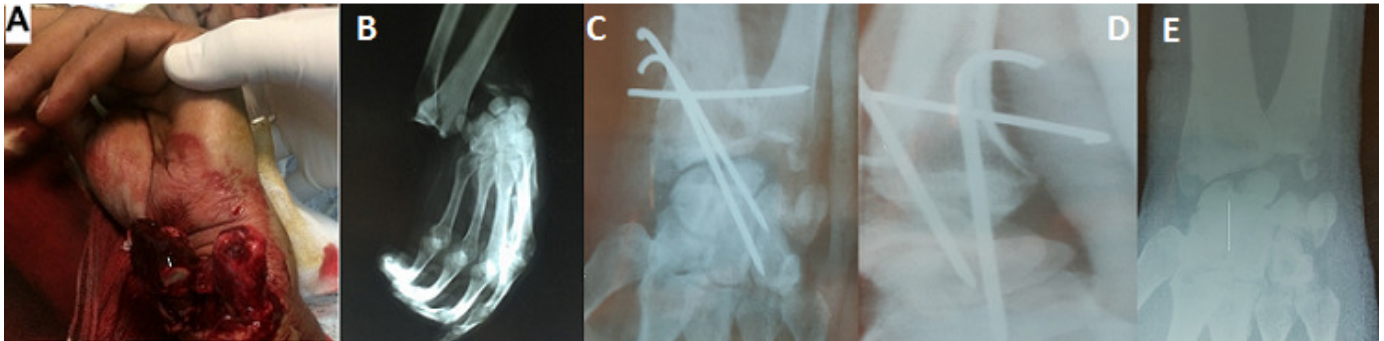


Figure 1: (A) image montrant une luxation ouverte radio carpienne; (B) radiographie du poignet gauche montrant une luxation pure postérieure radio carpienne; (C) radiographie de contrôle du poignet face après réduction de la luxation et stabilisation du poignet par embrochage; (D) radiographie du poignet de profil après réduction de la luxation et stabilisation du poignet par embrochage; (E) radiographie du poignet gauche après ablation des broches