

## Images in medicine

### Synéchies irido-cristalliniennes révélant une spondylarthrite ankylosante

Rajae Derrar<sup>1,\*</sup>, Rajae Daoudi<sup>1</sup>

<sup>1</sup>Université Mohammed V, Soussi, Service d'Ophtalmologie A, Hôpital des Spécialités CHU, Rabat, Maroc

\*Corresponding author: Rajae Derrar, Université Mohammed V Soussi, Service d'Ophtalmologie A, Hôpital des Spécialités CHU Rabat, Maroc

Key words: Synéchies irido-cristalliniennes, lombalgies, talalgies

Received: 16/04/2014 - Accepted: 18/10/2014 - Published: 23/10/2014

**Pan African Medical Journal. 2014; 19:191 doi:10.11604/pamj.2014.19.191.4394**

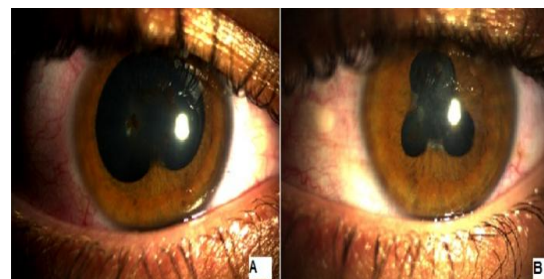
This article is available online at: <http://www.panafrican-med-journal.com/content/article/19/191/full/>

© Rajae Derrar et al. The Pan African Medical Journal - ISSN 1937-8688. This is an Open Access article distributed under the terms of the Creative Commons Attribution License (<http://creativecommons.org/licenses/by/2.0>), which permits unrestricted use, distribution, and reproduction in any medium, provided the original work is properly cited.

#### Image en médecine

Patient âgé de 28 ans consultant pour la première fois suite à une baisse d'acuité visuelle ayant comme antécédents des épisodes de rougeur et douleur oculaire récidivants avec sur le plan général des lombalgies et des talalgies. À l'examen, on retrouve au niveau de l'œil droit une acuité visuelle à 9/10. Son acuité corrigée à 10/10, avec à l'examen à la lampe à fente, une cornée claire avec une chambre antérieure optiquement vide, des synéchies iridocristalliniennes à 6 heures au niveau de l'œil droit (A) avec pigments iriens au niveau de la cristalloïde antérieure, le reste de l'examen est normal. L'examen de l'œil gauche trouve une acuité visuelle à 8/10, corrigée à 10/10, des synéchies en trèfle (B) avec pigment sur la cristalloïde antérieure, le reste de l'examen est normal. On a suspecté une spondylarthrite ankylosante, une vitesse de sédimentation ainsi qu'une CRP ont été demandées, et sont revenues normales, une radiographie du bassin qui visualise un

contour estompé de l'articulation sacro-iliaque ainsi qu'une recherche HLA B27 qui est revenue positive. Le patient a été mis sous traitement anti inflammatoire par voie générale, ainsi que sous mydriatiques vu qu'il n'était pas en poussée inflammatoire, son acuité corrigée était de 10/10.



**Figure 1:** (A) synéchie irido-cristallinienne à 6 heures œil droit, (B) synéchie en trèfle œil gauche