

## Case report

### **Anévrisme de l'aorte ascendante associé à une insuffisance aortique massive: complication rare et grave de la maladie de Behçet**

**Abdelkhalek Chetoui<sup>1</sup>, Hicham El Malki<sup>2,&</sup>, Mohamed Bahous<sup>1</sup>, Jaafar Rhissassi<sup>2</sup>, Rochde Sayah<sup>2</sup>, Mohamed Laaroussi<sup>2</sup>**

<sup>1</sup>Service de Cardiologie A, CHU Ibn Sina, Rabat, Maroc, <sup>2</sup>Service de Chirurgie Cardiovasculaire A, CHU Ibn Sina, Rabat, Maroc

<sup>&</sup>Corresponding author: Hicham El Malki, Service de Chirurgie Cardiovasculaire A, CHU Ibn Sina, Rabat, Maroc

Key words: Maladie de Behçet, anévrisme de l'aorte, insuffisance aortique

Received: 05/01/2015 - Accepted: 10/02/2015 - Published: 03/06/2015

#### **Abstract**

L'atteinte artérielle au cours de la maladie de Behçet survient chez 2 à 12% des patients et se traduit par des lésions oblitérantes et/ou anévrysmales prédominant sur les gros troncs. Les complications cardiaques sont plus rares (1 à 6%) touchant les trois tuniques. En revanche, les anévrysmes de l'aorte ascendante associés à une insuffisance aortique restent une complication très rare de la maladie de Behçet. Nous rapportons l'observation d'un jeune patient de 35ans suivie pour une maladie de Behçet compliquée d'un anévrisme de l'aorte ascendante associé à une régurgitation aortique massive. Le diagnostic a été posé sur les données cliniques radiologiques de l'échocardiographie et de la tomодensitométrie puis confirmé à l'examen histologique de la pièce. Le traitement était chirurgical et a consisté en un remplacement total de la racine de l'aorte à cœur ouvert selon la technique de Bentall afin d'éviter le risque de rupture ou de dissection. L'évolution à 18 mois de l'intervention était favorable. Le traitement médical associant la corticothérapie et les immunosuppresseurs est la règle en postopératoire pour éviter les récurrences.

**Pan African Medical Journal. 2015; 21:85 doi:10.11604/pamj.2015.21.85.6076**

This article is available online at: <http://www.panafrican-med-journal.com/content/article/21/85/full/>

© Abdelkhalek Chetoui et al. The Pan African Medical Journal - ISSN 1937-8688. This is an Open Access article distributed under the terms of the Creative Commons Attribution License (<http://creativecommons.org/licenses/by/2.0>), which permits unrestricted use, distribution, and reproduction in any medium, provided the original work is properly cited.

## Introduction

---

La maladie de Behçet est une vascularite dont l'étiologie demeure encore inconnue malgré les hypothèses étiopathogéniques figurant dans la littérature. L'atteinte vasculaire est fréquente et peut se présenter sous des formes très variées, 37% d'atteintes veineuses, 12% d'atteintes artérielles et 6 % de manifestations cardiaques [1]. L'anévrisme de l'aorte ascendante associé à une insuffisance de la valve aortique est une complication très rare mais grave de la maladie de Behçet [2]. Nous rapportons le cas d'un anévrisme de l'aorte ascendante associé à une régurgitation aortique massive compliquant une maladie de Behçet chez un jeune patient opéré avec succès à cœur ouvert selon la technique de Bentall.

## Patient et observation

---

Il s'agit d'un jeune homme marocain de 35ans suivi pour maladie de Bechet depuis l'âge de 22 ans évoluant par poussées traitées par colchicine et qui consulte pour une dyspnée d'effort stade II de la NYHA (New York Heart Association). L'examen clinique a trouvé un patient eupnéique au repos, saturation artérielle était à 140/60 mm Hg, ses pouls périphériques étaient amples et bondissants avec à l'auscultation cardiaque un souffle diastolique d'insuffisance aortique coté 2/6<sup>ème</sup> au foyer aortique. L'examen cutanéomuqueux a montré des cicatrices d'aphtose scrotale et de pseudo-folliculites du tronc. L'électrocardiogramme a objectivé une hypertrophie ventriculaire gauche de type diastolique. La radiographie du thorax a montré un élargissement médiastinal avec un indice cardiothoracique à 0.4 (**Figure 1**). L'échocardiographie transthoracique a visualisé un ventricule gauche dilaté à parois hypertrophiées et à fonction systolique conservée avec une fraction d'éjection estimée à 55%, une insuffisance aortique massive avec dilatation anévrysmale du Sinus Valsalva et de l'aorte ascendante (**Figure 2**). L'angioscanner thoracique a objectivé une dilatation anévrysmale de l'aorte ascendante mesurant 76 mm de diamètre et du Sinus de Valsalva mesurant 42 mm (**Figure 3**). L'angioscanner cérébral et abdominal, ainsi que l'échodoppler des membres inférieurs n'ont pas révélés d'autres localisations anévrysmales. Le bilan inflammatoire a été normal: le patient a été en phase de rémission. L'indication opératoire est retenue devant l'importance de l'anévrisme et de la fuite aortique afin de prévenir le risque de rupture ou de dissection. Le geste chirurgical a consisté en un remplacement total de la valve

aortique, de la racine de l'aorte ascendante avec réimplantation des artères coronaires selon la technique de Bentall modifiée sous circulation extra-corporelle (CEC) (**Figure 4**). L'étude anatomopathologique de la pièce opératoire a confirmé le diagnostic étiologique (la média, l'adventice et le pourtour des vasa vasorum ont été le siège d'un infiltrat riche en polynucléaires neutrophiles, lymphocytes et plasmocytes avec quelques éosinophiles et parfois des cellules géantes, évoquant la maladie de Behçet). Les suites opératoires ont été simples et l'évolution à court et à moyen terme a été favorable.

## Discussion

---

La maladie de Behçet est une maladie systémique dont le tropisme vasculaire se manifeste essentiellement par des phlébites à tel point qu'elles peuvent être considérées comme un signe cardinal de la maladie [1, 3]. Cette maladie affecte préférentiellement les sujets jeunes avec nette prédominance masculine. L'atteinte artérielle se traduit par des lésions oblitérantes et/ou anévrysmales prédominantes sur les gros troncs mais pouvant également toucher les artères périphériques [4-6]. L'atteinte cardiovasculaire apparaît dans 2 à 28% des cas. Les lésions artérielles anévrysmales sont présentes dans 65% des cas [7]. L'insuffisance aortique est découverte dans 5 à 19% des cas et constitue avec la dilatation anévrysmale de l'aorte ascendante les principales causes de décès au cours de l'angio-Behçet par rupture ou dissection. L'anévrisme est dû à une destruction de la paroi artérielle avec panvascularite et présence à la phase aiguë d'un infiltrat inflammatoire lymphocytaire envahissant particulièrement la média et l'adventice associé à une oblitération des vasa vasorum, responsable d'une faiblesse pariétale pouvant aboutir à la formation d'un anévrisme ou d'une perforation, un véritable aphte vasculaire. Le diagnostic repose essentiellement sur l'échocardiographie et l'Angioscanner. La chirurgie demeure le seul traitement curatif [1,7]. Le remplacement de la racine aortique requiert certaines précautions chirurgicales afin de prévenir la désinsertion prothétique secondaire et l'apparition de faux anévrysmes qui sont assez fréquents [8, 9]. Plusieurs approches chirurgicales ont été proposées à cet effet, la mise en place d'un tube valvé (intervention de Bentall) et l'homogreffe aortique sont les plus utilisées. Outre ces différentes techniques d'autres précautions sont à entreprendre pour prévenir les complications postopératoires, une phase de rémission clinique et biologique est recommandée en préopératoire car elle conditionne les suites ultérieures

postopératoires [10]. De même, les malades opérés dans un contexte d'urgence en phase active de la maladie doivent bénéficier d'un traitement anti inflammatoire précoce en postopératoire en dépit de son effet immunosuppresseur pouvant favoriser les infections et le retard de cicatrisation de la plaie opératoire [10-12].

## Conclusion

---

Les patients souffrant de la maladie de Behçet doivent bénéficier d'un dépistage précoce des atteintes vasculaires. L'atteinte anévrismale de l'aorte ascendante est rare et de mauvais pronostic. Le traitement chirurgical reste le traitement de choix pour éviter la rupture anévrismale. La surveillance clinique et radiologique à long terme est justifiée par le risque de récurrence.

## Conflits d'intérêts

---

Les auteurs ne déclarent aucun conflit d'intérêts.

## Contributions des auteurs

---

Tous les auteurs ont participé à la réalisation du travail. La rédaction s'est faite de façon collégiale.

## Figures

---

**Figure 1:** Radiographie du thorax: élargissement médiastinal

**Figure 2:** Coupe parasternale, grand axe, montrant la dilatation de l'aorte ascendante

**Figure 3:** (A): angioscanner thoracique(coupe transversale): dilatation anévrismale de l'aorte ascendante; (B): angioscanner thoracique (coupe sagittale): Dilatation anévrismale de l'aorte ascendante

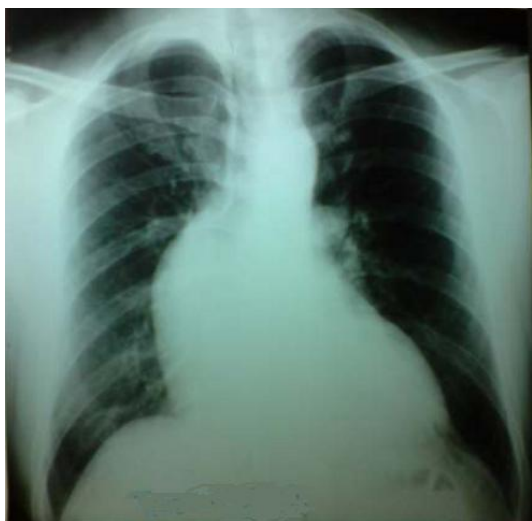**Figure 4:** (A): dilatation anévrismale de l'aorte ascendante: vue peropératoire; (B): vue opératoire montrant le remplacement de la racine de l'aorte par un tube valvé

## Références

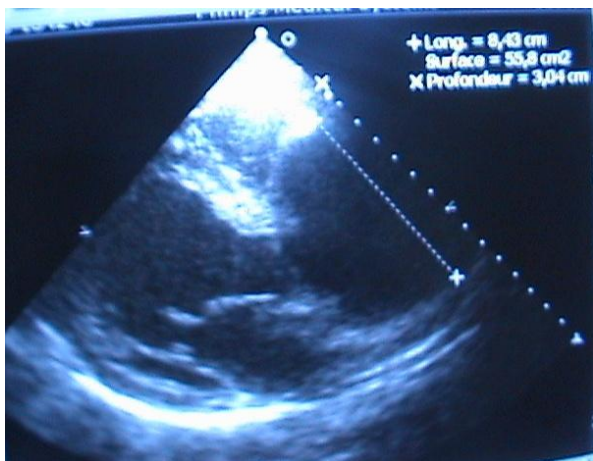---

1. Desbois AC, Wechsler B, Cluzel P, Helft G, Boutin D, Piette JC, Cacoub P, Saadoun D. Cardiovascular involvement in Behçet's disease. *Rev Med Interne.* 2014 Feb; 35(2):103-11. **PubMed | Google Scholar**
2. Lellouche N, Belmatoug N, Bourgoin P, Logeart D, Acar C, Cohen-Solal A, Fantin B. Recurrent valvular replacement due to exacerbation of Behçet's disease by *Streptococcus agalactiae* infection. *Eur J Intern Med.* 2003 Mar;14(2):120-122. **PubMed | Google Scholar**
3. Chiu HH, Wang SS, Wu MH, Wang JK. Aortitis with severe aortic regurgitation in Behçet's Disease: a Case Report. *J Formos Med Assoc.* 2010 Jan;109(1):82-4. **PubMed | Google Scholar**
4. Han JK, Kim HK, Kim YJ, Cho GY, Kim MA, Sohn DW, Park YB. Behçet's Disease as a frequently unrecognized cause of aortic regurgitation: suggestive and misleading echocardiography findings. *J Am Soc Echocardiogr.* 2009 Nov;22(11):1269-74. **PubMed | Google Scholar**
5. Jeong DS, Kim KH, Kim JS, Ahn H. Long-term experience of surgical treatment for aortic regurgitation attributable to Behçet's Disease. *Ann Thorac Surg.* 2009 Jun;87(6):1775-82. **PubMed | Google Scholar**
6. Tang Y, Xu Z, Liao Z, Xu J. Supraannular aortic replacement for severe valve detachment attributable to Behçet's Disease. *Ann Thorac Surg.* 2012 Aug;94(2):e55-7. **PubMed | Google Scholar**
7. Tang Y, Xu J, Xu Z. Supra-annular aortic replacement in Behçet's disease: a new surgical modification to prevent valve detachment. *Int J Cardiol.* 2011 Jun 16; 149(3):385-6. **PubMed | Google Scholar**
8. Okada K, Eishi K, Takamoto S, Ando M, Kosakai Y, Nakano K, Sasako Y, Kobayashi J. Surgical management of Behçet's aortitis: a report of eight patients. *Ann Thorac Surg.* 1997 Jul;64(1):116-9. **PubMed | Google Scholar**

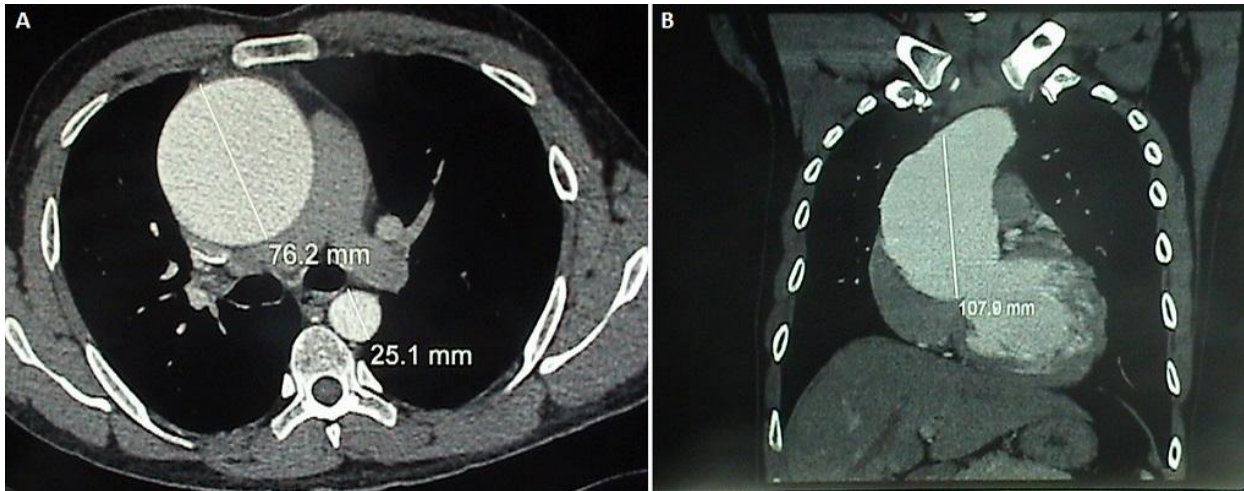
9. Ando M, Kosakai Y, Okita Y, Nakano K, Kitamura S. Surgical treatment of behçet's disease involving aortic regurgitation. *Ann Thorac Surg.* 1999 Dec; 68(6):2136-40. **PubMed** | **Google Scholar**
10. Dong L, Wang Y, Yao H, Sun M, Kong D, Pan C, Shu X. Spontaneous dissection of Valsalva sinus complicated by fistula from aorta to left ventricle through ventricular septum in a patient with Behçet's disease. *Int J Cardiol.* 2013 Jan 20;162(3):e53-5. **PubMed** | **Google Scholar**
11. Okita Y, Ando M, Minatoya K, Kitamura S, Matsuo H. Multiple pseudoaneurysms of the aortic arch, right subclavian artery, and abdominal aorta in a patient with Behçet's. *J Vasc Surg.* 1998 Oct; 28(4):723-6. **PubMed** | **Google Scholar**
12. Rae SA, Vandenburg M, Scholtz CL. Aortic regurgitation and false aortic aneurysm formation in Behçet's disease. *Postgrad Med J.* 1980 Jun; 56(656):438-9. **PubMed** | **Google Scholar**



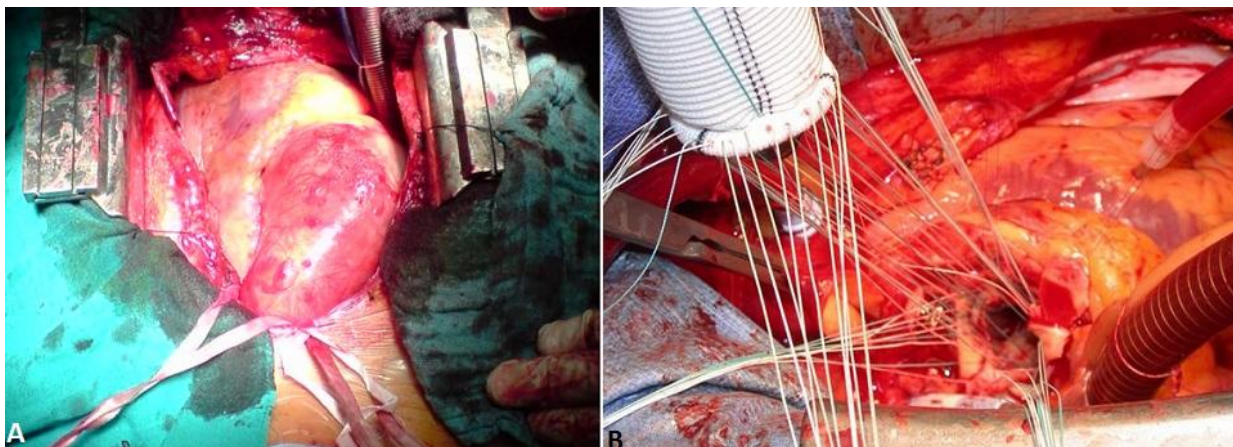
**Figure 1:** Radiographie du thorax: élargissement médiastinal



**Figure 2:** Coupe parasternale, grand axe, montrant la dilatation de l'aorte ascendante



**Figure 3:** (A): angioscanner thoracique(coupe transversale): dilatation anévrismale de l'aorte ascendante; (B): angioscanner thoracique (coupe sagittale): Dilatation anévrismale de l'aorte ascendante



**Figure 4:** (A): dilatation anévrismale de l'aorte ascendante: vue peropératoire; (B): vue opératoire montrant le remplacement de la racine de l'aorte par un tube valvé