

## Case report

### Paralysie du nerf abducens droit révélant une pansinusite

Adil Bouzidi<sup>1,&</sup>, Said Iferkass<sup>1</sup>, Zine El Abidine Hansali<sup>1</sup>, Mohammed Elmallaoui<sup>1</sup>, Abdelkader Laktaoui<sup>1</sup>

<sup>1</sup>Hôpital Militaire Moulay Ismail, Mekens, Maroc

<sup>&</sup>Corresponding author: Adil Bouzidi, Hôpital Militaire Moulay Ismail, Mekens, Maroc

Key words: Paralysie du nerf abducens, fièvre, pansunisie

Received: 04/05/2015 - Accepted: 24/05/2015 - Published: 15/06/2015

#### Abstract

L'association entre la sinusite, en particulier, sphénoïdale et la paralysie oculomotrice a été déjà décrite dans la littérature, mais reste très rare. Nous rapportons un cas d'une patiente âgée de 14 ans sans antécédents pathologiques particuliers consultant pour une paralysie du VI gauche survenant dans un contexte fébrile. L'examen ophtalmologique complété par un bilan radiologique, a révélé une pansinuse du même coté. Les auteurs suggèrent que devant toute paralysie oculomotrice, et après avoir éliminé une étiologie tumorale, il faut rechercher à un foyer infectieux locorégional et le bien traite.

**Pan African Medical Journal. 2015; 21:121 doi:10.11604/pamj.2015.21.121.6978**

This article is available online at: <http://www.panafrican-med-journal.com/content/article/21/121/full/>

© Adil Bouzidi et al. The Pan African Medical Journal - ISSN 1937-8688. This is an Open Access article distributed under the terms of the Creative Commons Attribution License (<http://creativecommons.org/licenses/by/2.0>), which permits unrestricted use, distribution, and reproduction in any medium, provided the original work is properly cited.

## Introduction

---

La paralysie de VI est fréquente et souvent acquise. L'association entre la sinusite en particulier sphénoïdale et la paralysie oculomotrice a été déjà décrite dans la littérature, mais reste très rare (HAIZAL). Nous rapportons un cas de paralysie du nerf abducens due à une pansinusite.

## Patient et observation

---

Patiente âgée de 14 ans sans antécédents pathologiques particuliers consulte pour un strabisme aigu convergent avec diplopie et céphalée chronique. Le tout évoluant dans un contexte subfébrile; l'examen oculomoteur montre une paralysie du VI gauche. L'examen ophtalmologique complet est complété par un bilan radiologique, un Lancaster et un avis neurologique et ORL. L'examen ophtalmologique montre une AV à 10/10 EN ODG avec un segment antérieur et postérieur normaux. L'examen oculomoteur objective une esotropie constante de l'OD de 30 dD (**Figure 1**) avec limitation du droit externe gauche et hyper action du droit interne OD en faveur d'une paralysie du VI de l'œil gauche confirmé par le Lancaster (**Figure 2**). L'examen neurologique et ORL est sans particularité. L'étude de liquide céphalorachidien n'ont montré aucune preuve de la méningite. Le TDM orbitocérébrale (**Figure 3**) montre une sinusite maxilloethmoïdale et sphénoïdale surtout à gauche. En collaboration avec les confrères ORL, la patiente a été mise sous antibiothérapie par voie générale associée à une corticothérapie par voie orale pendant 7 jours débutée 48 heures après. L'évolution était marquée deux mois après par la régression de la diplopie alors que les foyers sinusiens n'ont pas disparus totalement.

## Discussion

---

L'atteinte sphénoïdale est une infection rare qui représente environ 3% de tous les cas de sinusite aiguë [1,2]. Elle est généralement accompagnée par pansinusite; plus rarement, elle peut être latente et son diagnostic devient très difficile, surtout si sa première présentation est une complication [1,2]; comme le cas de notre malade. Afin d'éviter des conséquences potentiellement mortelles, la reconnaissance précoce des déficits neurologiques focaux tels que les paralysies des nerfs crâniens et un transfert rapide à l'ORL est impératif [1]. Les symptômes de la sinusite peuvent être non spécifiques et variés. Les maux de tête, la congestion nasale, la fièvre et les troubles visuels sont des présentations les plus courantes, comme c'est le cas de notre patiente. Cependant, les formes isolées existent et rendent le diagnostic plus difficile. Dans ce cas, elles sont associées à une morbidité et une mortalité importantes [2]. L'atteinte sphénoïdale est souvent mal diagnostiquée, puisque l'examen physique du sinus sphénoïdale n'est pas toujours accessible, même avec l'endoscope flexible, et les patients ne sont pas tous symptomatiques [2]. Par ailleurs les sinus sphénoïdaux ne sont pas suffisamment visualisés avec les radiographies simples puisqu'elles passent à côté du diagnostic dans environ 26% des cas [3]. La Neuroimagerie (scanner ou IRM) est nécessaire pour diagnostiquer définitivement la sinusite sphénoïdale, en particulier dans les cas de sinusites réfractaires ou récurrentes [4]. Elle peut aider à confirmer le diagnostic et d'exclure les complications potentiellement mortelles [1,5,6].

L'atteinte du sixième nerf crânien varie selon l'âge. Chez les jeunes adultes, la paralysie du sixième nerf crânien est généralement

idiopathique ou associée à une infection virale ou survient en cas d'une méningite [7]. Elle peut être liée à une irritation directe du nerf due à une augmentation de la pression intracrânienne. Cela peut se produire à la suite d'un traumatisme ou par effet de masse d'une lésion cérébrale [1]. Dans les infections virales du système nerveux central, la réaction immunitaire complexe ou l'infection elle-même, peuvent induire un déficit d'abduction similaire à celle observée en cas de paralysie du sixième nerf. Pour la plupart des auteurs, le risque de paralysie du nerf abducens est directement lié à la localisation anatomique de ce nerf par rapport aux sinus [2,6]. En effet, le sphénoïde est adjacent à de nombreuses structures importantes telles que le sixième nerf crânien, la dure-mère, le sinus caverneux, et l'artère carotide interne [4,8]. Les parois sphénoïdales peuvent être extrêmement minces, et parfois la cavité des sinus est séparée de ces structures adjacentes par seulement une mince barrière muqueuse, ce qui peut entraîner une irritation directe des nerfs crâniens et des méninges, par propagation de l'inflammation et de l'infection en cas de sinusite [8]. Le rôle des stéroïdes dans le traitement de la sinusite est controversé. Elles peuvent réduire l'inflammation mais en même temps, diminuent la réponse immunitaire et exacerbent l'infection [1]. Nous rejoignons IM.HAIZUL et al [1] pour recommander l'introduction de la corticothérapie 48 heures après le début de l'antibiothérapie. Chez les patients avec au moins trois épisodes documentés de la sinusite à l'année précédente, Chee et ses collègues [9] ont constaté qu'ils avaient une plus grande probabilité de dysfonctionnement immunitaire.

## Conclusion

---

Devant toute paralysie oculomotrice, et après avoir éliminé une étiologie tumorale, il faut rechercher à un foyer infectieux locorégional et le bien traiter.

## Conflits d'intérêts

---

Les auteurs ne déclarent aucun conflit d'intérêt.

## Contributions des auteurs

---

Tous les auteurs ont contribué à la conduite de ce travail. Tous les auteurs déclarent également avoir lu et approuvé la version finale du manuscrit.

## Figures

---

**Figure 1:** limitation du muscle droit externe gauche avec hyperaction du muscle droit interne de l'œil droit

**Figure 2:** lancaster: montre la paralysie du muscle droit externe gauche

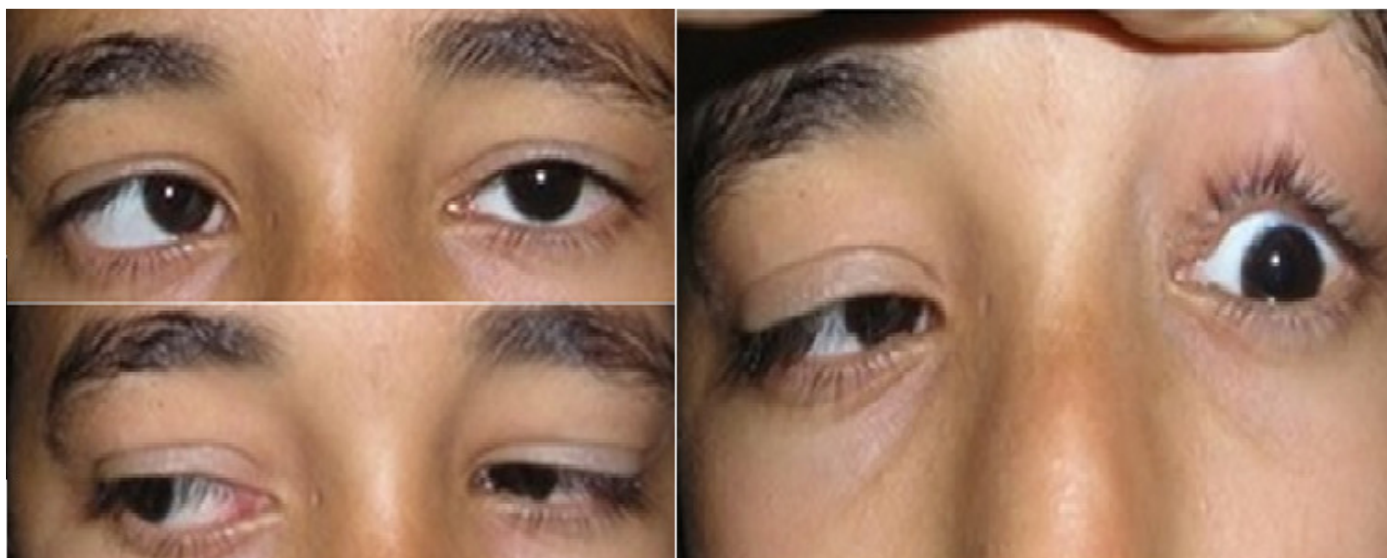**Figure 3:** TDM orbitocérébral montrant une pansinusite

## Références

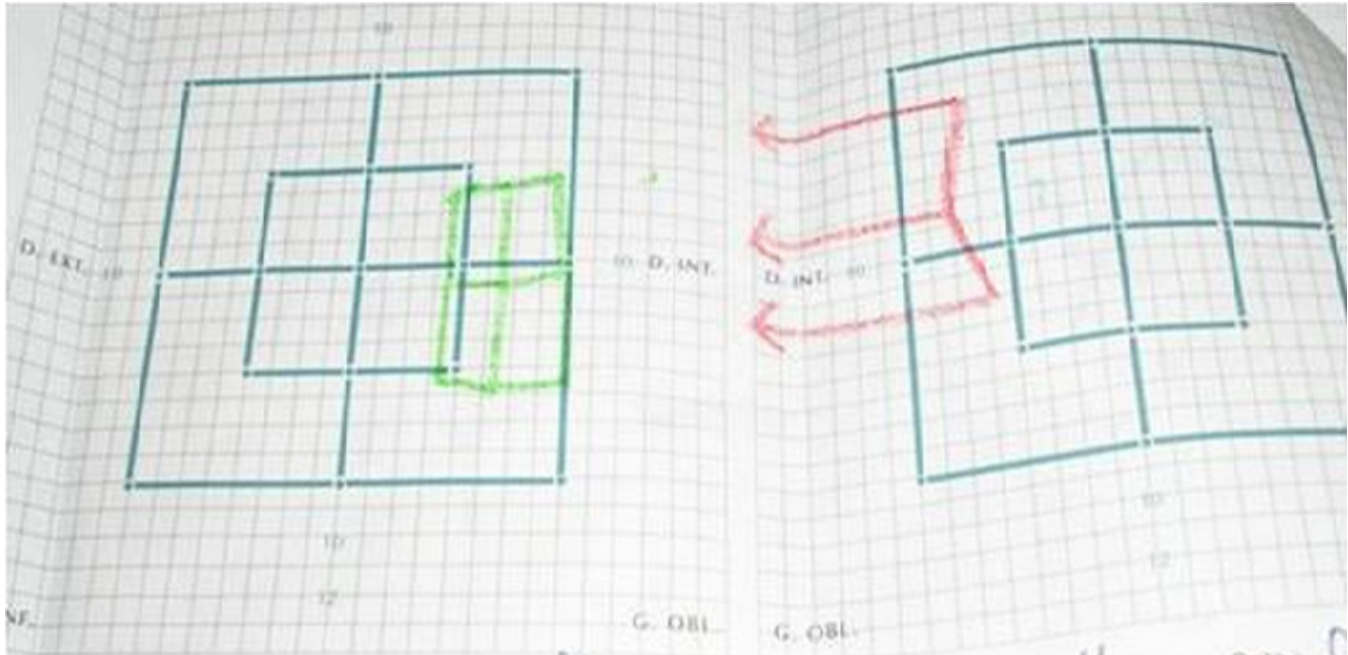
---

1. Haizul IM, Umi Kalthum MN. Dangerous diplopia: a case of pansinusitis. *Malays Fam Physician*. 2013; 8(1):38-41. [PubMed](#) | [Google Scholar](#)

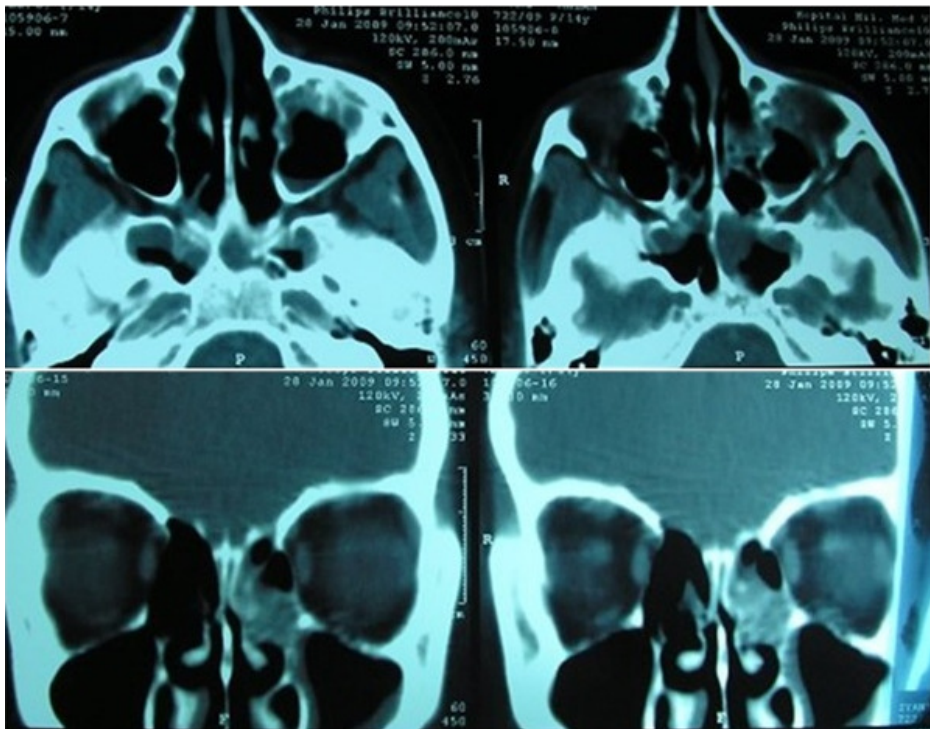
2. Ammar F, Mubaidin MRCP, Mohammed A. Hairi, FRCP Sixth nerve palsy and sphenoidal sinusitis. *Neurosciences*. 2000; 5(3):174-176. **PubMed** | **Google Scholar**
3. Goldman GE, Fontanarosa PB, Anderson JM. Isolated sphenoid sinusitis. *Am J Emerg Med*. 1993; 11(3):235-8. **PubMed** | **Google Scholar**
4. Kazkayasi M, Karadeniz Y, Arikan OK. Anatomic variations of sphenoid sinus on computed tomography. *Rhinology*. 2005;43(2):109-14. **PubMed** | **Google Scholar**
5. Ceylan K, Kizilkaya Z , Emir H, Samim E. An Unusual Presentation for 6th Nerve Palsy: isolated Chronic Sphenoid Sinusitis and Bilateral Abducens Palsy. *The Internet Journal of Otorhinolaryngology*. 2006; 6(1). **PubMed** | **Google Scholar**
6. Jacquier A, Facon F, Vidal V, Pascal T, Chapon F, Dessi P, Bartoli JM, Moulin G. Sphenoid sinusitis. *Journal of Neuroradiology*. 2003; 30(4):211-218. **PubMed** | **Google Scholar**
7. Peters GB 3rd, Bakri SJ, Krohel GB. Cause and prognosis of nontraumatic sixth nerve palsies in young adults. *Ophthalmology*. 2002; 109(10):1925-1928. **PubMed** | **Google Scholar**
8. Lew D, Southwick FS, Montgomery WW, Weber AL, Baker AS. Sphenoid sinusitis: a review of 30 cases. *N Engl J Med*. 1983; 309(19):1149-54. **PubMed** | **Google Scholar**
9. Chee L, Graham SL. Immune dysfunction in refractory sinusitis in a tertiary care setting. *The Laryngoscope*. 2001; 111(2):233-235. **PubMed** | **Google Scholar**



**Figure 1:** limitation du muscle droit externe gauche avec hyperaction du muscle droit interne de l'œil droit



**Figure 2:** lancaster: montre la paralysie du muscle droit externe gauche



**Figure 3:** TDM orbitocérébral montrant une pansinusite