

Case series

Appendicite aigue non compliquée : y a-t- il une place pour le traitement conservateur

Ahmed El Khader^{1,§}, Mohamed Lahkim¹, Rachid El Barni¹, Abdessamad Achour¹

¹Service de Chirurgie Générale, Hôpital Militaire Avicenne, Marrakech, Maroc

[§]Corresponding author: Ahmed El Khader, Service de Chirurgie Générale, Hôpital Militaire Avicenne, Marrakech, Maroc

Key words: Appendicite aigue, traitement conservateur, antibiotique

Received: 31/12/2014 - Accepted: 26/05/2015 - Published: 23/06/2015

Abstract

Le but de cette étude a été d'évaluer l'efficacité de l'antibiothérapie seule dans le traitement des appendicites aiguës non compliquées. C'est une étude prospective, intéressant 68 patients ayant eu une appendicite aigue simple, de confirmation radiologique, traités par l'amoxicilline associée à l'acide clavulanique pendant 10 jours. L'appendicectomie a été réalisée en cas d'aggravation ou en cas de non amélioration au bout de 48heures de traitement. Le traitement conservateur a été efficace dans 82,35% avec une résolution complète des symptômes chez 56 patients. Les 12 cas restants (17,65%) ont subi une appendicectomie. L'appendicite a été gangréneuse dans 8 cas et phlegmoneuse dans 4 cas. Cinq des 56 patients, qui ont bien évolué sous traitement conservateur, ont été réadmis et opérés pour récurrence, soit 8,9%. Deux cas ont eu une appendicite compliquée. L'appendicectomie reste le traitement de référence pour l'appendicite aigue, mais le traitement antibiotique peut être proposé en première intention à des patients présentant une appendicite aigue non compliquée.

Pan African Medical Journal. 2015; 21:144 doi:10.11604/pamj.2015.21.144.6045

This article is available online at: <http://www.panafrican-med-journal.com/content/article/21/144/full/>

© Ahmed El Khader et al. The Pan African Medical Journal - ISSN 1937-8688. This is an Open Access article distributed under the terms of the Creative Commons Attribution License (<http://creativecommons.org/licenses/by/2.0>), which permits unrestricted use, distribution, and reproduction in any medium, provided the original work is properly cited.

Introduction

Les appendicites aiguës constituent l'indication chirurgicale d'urgence la plus fréquente dans le monde pour les douleurs abdominales aiguës. L'appendicectomie, à ciel ouvert ou par voie laparoscopique, est le traitement de référence, mais elle reste non dénuée de complications, notamment les occlusions sur bride. Des données ont poussé, ces dernières années, plusieurs équipes à tenter un traitement conservateur de l'appendicite aiguë non compliquée (AANC) en se basant sur l'antibiothérapie seule [1- 4]. L'étiologie de l'appendicite : Les appendicites par obstruction de l'appendice, conduisant à la gangrène et à la perforation, sont en réalité les plus rares (10 %). Les appendicites phlegmoneuses non liées à l'obstruction sont les plus fréquentes ; l'évolution favorable sous antibiothérapie seule des autres infections viscérales, notamment les salpingites et les diverticulites non compliquées ; le taux non négligeable d'appendicectomie, réalisée pour un appendice normal ; le nombre de réadmission après chirurgie. A dix ans, 21 % des patients ayant subi une appendicectomie sont réhospitalisés pour une suspicion d'occlusion sur bride et 2,7 % sont réopérés. Notre étude a pour but d'évaluer la sûreté et l'efficacité de l'antibiothérapie seule dans le traitement des AANC et d'essayer de montrer que l'appendicectomie n'est pas leur seul traitement.

Méthodes

C'est une étude prospective, réalisée dans le service de chirurgie générale de l'hôpital militaire Avicenne de Marrakech, pour une période de 28 mois, allant du septembre 2010 au décembre 2012, intéressant 68 patients ayant eu une appendicite aiguë simple, qui ont fait l'objet d'un protocole thérapeutique consistant en une antibiothérapie par voie veineuse à base d'amoxicilline associée à l'acide clavulanique pendant 48 heures avec un relai par voie orale pendant 8 jours. L'appendicectomie a été réalisée en cas d'aggravation ou en cas de non amélioration au bout de 48 heures. Tous les patients, admis aux urgences pour suspicion d'appendicite, ont fait l'objet d'un bilan clinique, biologique et radiologique pour une possible inclusion dans l'étude. Le diagnostic de l'appendicite aiguë non compliquée a été retenu en présence de l'ensemble des critères suivants : une douleur de la fosse iliaque droite ; une fièvre ou une hyperleucocytose ; un diamètre de l'appendice > 6mm à l'échographie ou au scanner, en absence de signes de complications (plastron, abcès, épanchement localisé ou diffus). Une fois le

diagnostic d'appendicite aiguë non compliquée a été retenu, le patient a été informé du protocole et invité à y participer. Tous les patients ont été suivis en consultation et vus 15 jours, un mois et un an après leur sortie de l'hôpital.

Résultats

entre septembre 2010 et décembre 2012, soixante et onze patients, ayant eu une appendicite aiguë non compliquée, ont été pris en charge dans notre service. Après les avoir informés, soixante huit ont été inclus dans l'étude. Les 3 patients ayant refusé le traitement conservateur, ont été opérés. Quarante six patients (67,65%) ont été de sexe masculin et vingt deux (32,35%) de sexe féminin. L'âge de nos patients a été entre 16 et 59 ans avec une moyenne d'âge de 34, 36. La symptomatologie clinique a été faite essentiellement d'une douleur abdominale aiguë (68 cas soit 100%), des nausées et/ou vomissements (58 cas soit 85,29%). La température a été comprise entre 37°C et 38°C dans 48 cas (70,5%) et supérieure à 38°C dans 20 cas (29,5%). L'examen clinique a objectivé une défense de la fosse iliaque droite dans 29 cas (42,6%) et une simple sensibilité abdominale dans 39 cas (57,4%). Le taux des leucocytes a été compris entre 3400 et 23700 avec une moyenne de 13800. L'échographie abdominale a été réalisée chez tous nos patients. Elle a confirmé le diagnostic dans 57 cas (83,8%). Le scanner a permis de faire le diagnostic dans les 11 cas restants (16,2%). Le diamètre de l'appendice à l'imagerie a été compris entre 7,6 mm et 13 mm avec une moyenne de 9,34 mm. L'imagerie a montré également une infiltration de la graisse périappendiculaire dans 22 cas (32,35%) et la présence d'un stercolithe dans 5 cas (7,35%). Tous les patients ont été mis sous amoxicilline associée à l'acide clavulanique par voie veineuse à une dose quotidienne de 3 g, répartie en 3 prises, pendant une période de 48 heures. L'aggravation ou la non amélioration au bout de 48 heures a été considérée comme un échec du traitement médical, conduisant à une appendicectomie. Dans les cas contraires, l'antibiothérapie a été poursuivie par voie orale pendant 8 jours. Le traitement conservateur a été efficace dans 82,35% avec une résolution complète des symptômes chez 56 patients. Les 12 cas restants (17,65%) ont subi une appendicectomie. L'appendicite a été gangréneuse dans 8 cas et phlegmoneuse dans 4 cas. La durée d'hospitalisation est allée de 2 à 7 jours avec une moyenne de 3,7 jours. Tous les patients ont été suivis pendant une année. Les cas, qui n'ont pas été au rendez-vous, ont été contactés par téléphone. Ils ont tous déclaré qu'ils

n'ont eu aucune symptomatologie. Cinq des 56 patients, qui ont bien évolué sous traitement conservateur, ont été réadmis et opérés pour récurrence, soit 8,9%. Tous vus entre le 3^{ème} et le 12^{ème} mois de leur première poussée. Deux cas ont eu une appendicite compliquée (un abcès appendiculaire et une péritonite généralisée) (**Figure 1**).

Discussion

L'appendicectomie est considérée depuis plus d'un siècle comme traitement standard de l'appendicite aiguë, permettant d'obtenir la guérison et d'éviter l'évolution vers des complications plus graves à savoir la perforation et la diffusion péritonéale et générale de l'infection [5]. Si l'appendicectomie est considérée comme un traitement radical avec de bons résultats, elle n'est pas dénuée de complications. Ces complications qui sont représentées essentiellement par l'infection de la paroi, les suppurations profondes et l'occlusion sur bride, varient en fréquence entre l'appendicectomie conventionnelle et laparoscopique. Le taux global de ces complications est respectivement de 8,7% et 11,1% [6-8]. Durant ces dernières années, plusieurs études ont été publiées, dont l'objectif a été d'évaluer l'efficacité de l'antibiothérapie seule, comme traitement conservateur des appendicites aiguës non compliquées, permettant ainsi d'éviter l'appendicectomie. La plupart des auteurs ont rapportés des études comparatives entre l'antibiothérapie et l'appendicectomie. Le taux de récurrences a été comparé au taux de complications graves après l'appendicectomie. En 2006, Styruud a réalisé un essai randomisé et a traité des appendicites aiguës non compliquées, soit par appendicectomie (n=124), soit par antibiotiques (n=128). Dans le groupe chirurgie, il y'a eu 14% des complications. Le traitement antibiotique a été efficace dans 86% des cas. Le taux de récurrences à un an a été de 14% [9]. En 2009, Hansson a rapporté une étude randomisée et comparatives entre deux groupes de patients ayant une AANC diagnostiquée cliniquement et si nécessaire en s'aidant d'une échographie ou un scanner. L'antibiothérapie a été efficace dans 90,8% des cas. Le taux de récurrences à un an a été de 13,9%.un tiers est survenu dans les 10 jours après la sortie de l'hôpital. Les deux tiers, 3 et 6 mois après. Il y'a eu trois fois plus de complications majeures dans le groupe chirurgie [10]. En 2011, Vons a rapporté une étude randomisée, multicentrique, comparant aussi l'appendicectomie à l'antibiothérapie. Le diagnostic d'AANC a été fait par le scanner. L'efficacité des antibiotiques à un an a été de 68% [11].

La quasitotalité de ces études a des limites avec présence de facteurs de confusion qui pourraient avoir une influence sur les résultats. L'inclusion a été souvent basée sur des données clinico-biologiques [9, 12, 13] et rarement sur la confirmation radiologique [11]. Le type et la durée du traitement antibiotique varient d'une étude à l'autre. La comparaison des complications entre les deux groupes a été un sujet de débat, ainsi par exemple la récurrence ne peut se voir dans le groupe chirurgie, de même l'infection de la paroi pour le groupe antibiotique. La durée de suivi d'un an a été considérée comme insuffisante, ainsi les récurrences peuvent survenir au-delà d'une année [5, 11, 14]. Notre travail a été réalisé dans le but d'évaluer la sûreté et l'efficacité de l'antibiothérapie seule dans le traitement des AANC, tout en essayant d'éviter certaines limites reprochées aux autres études. Pour cette raison notre étude n'a pas été comparative et l'inclusion a été basée sur la confirmation radiologique et l'accord du patient. En comparant nos résultats avec les données de la littérature, on constate qu'on a eu un peu plus d'échec et moins de récurrences à un an. Mais le nombre de patients à qui on a pu éviter l'intervention chirurgicale est concordant avec les autres études, ainsi l'efficacité du traitement conservateur à un an, qui varie de 60% à 85% dans la littérature, a été de 75% dans notre étude (**Tableau 1**) [9- 13]. Dans les deux tiers des cas qui ont subi l'appendicectomie après l'échec du traitement antibiotique, l'appendice a été gangrené. Le stercolithe a été présent dans un tiers des cas. Dans deux des cinq cas de récurrence, l'appendice a été perforé avec présence de stercolithe. Nous pensons, comme certains auteurs, que la présence de stercolithe est un facteur de risque complications et de récurrence [11, 15]. L'identification d'autres facteurs sera d'un grand intérêt pour le chirurgien afin de sélectionner des patients pour un traitement conservateur ou chirurgical.

Conclusion

L'appendicectomie reste le traitement de référence pour l'appendicite aiguë, mais le traitement antibiotique peut être proposé en première intention à des patients présentant une AANC. Ce traitement conservateur permet d'éviter la chirurgie et ses complications à plus des deux tiers des patients, tout en sachant que son échec n'augmente pas la morbidité. L'appendicectomie reste le traitement de référence pour l'appendicite aiguë, mais le traitement antibiotique peut être proposé en première intention à

des patients présentant une AANC. Ce traitement conservateur permet d'éviter la chirurgie et ses complications à plus des deux tiers des patients, tout en sachant que son échec n'augmente pas la morbidité.

Conflits d'intérêts

Les auteurs ne déclarent aucun conflit d'intérêts.

Contributions des auteurs

Tous les auteurs ont contribué à la réalisation de ce travail. Ils ont tous lu et approuvé le contenu de cet article.

Tableau et figure

Tableau 1: Résultats des principales études concernant l'efficacité du traitement antibiotique seul dans les appendicites aiguës non compliquées

Figure 1: Schéma résumant les résultats, obtenus dans notre étude, du traitement antibiotique dans les appendicites aiguës non compliquées

Références

1. Parker MC, Ellis H, Moran BJ et al. Postoperative adhesions: ten-year follow-up of 12,584 patients undergoing lower abdominal surgery. *Dis Colon Rectum*. 2001; 44(6):822-9. **PubMed | Google Scholar**
2. Vons C. Peut-on traiter une appendicite aiguë par des antibiotiques et dans quelles conditions ?. *Journal de Chirurgie*. 2009; 146(1): 17-21. **PubMed | Google Scholar**
3. Carr NJ. The pathology of acute appendicitis. *Ann Diagn Pathol*. 2000; 4(1):46-58. **PubMed | Google Scholar**
4. Mason RJ. Surgery for appendicitis: Is it necessary?. *Surgical infections*. 2008; 9(4):481-8. **PubMed | Google Scholar**
5. Wilms IM, de Hoog DE, de Visser DC, Janzing HM. Appendectomy versus antibiotic treatment for acute appendicitis. *Cochrane Database of Systematic Reviews*. 2011; 9(11): CD008359. **PubMed | Google Scholar**
6. Nakhamiyayev V, Galldin L, Chiarello M et al. Laparoscopic appendectomy is the preferred approach for appendicitis: a retrospective review of two practice patterns. *Surgical Endoscopy*. 2010; 24(4): 859-64. **PubMed | Google Scholar**
7. Sauerland S, Lefering R, Neugebauer EA. Laparoscopic versus open surgery for suspected appendicitis. *Cochrane Database of Systematic Reviews*. 2002; (1): CD001546. **PubMed | Google Scholar**
8. Guller U, Hervey S, Purves H et al. Laparoscopic versus open appendectomy: outcomes comparison based on a large administrative database. *Annals of Surgery*. 2004; 239(1): 43-52. **PubMed | Google Scholar**
9. Styrud J, Eriksson S, Nilsson I et al. Appendectomy versus antibiotic treatment in acute appendicitis. A prospective multicenter randomized controlled trial. *World J Surg*. 2006; 30(6): 1033-7. **PubMed | Google Scholar**
10. Hansson J, Korner U, Khorram-Manesh A et al. Randomized clinical trial of antibiotic therapy versus appendectomy as primary treatment of acute appendicitis in unselected patients. *Br J Surg*. 2009; 96(5):473-81. **PubMed | Google Scholar**
11. Vons C, Barry C, Maitre S et al. Amoxicillin plus clavulanic acid versus appendectomy for treatment of acute uncomplicated appendicitis: an open-label, non-inferiority, randomized controlled trial. *Lancet*. 2011; 377(9777):1573-9. **PubMed | Google Scholar**
12. Eriksson S, Granstrom L. Randomized controlled trial of appendectomy versus antibiotic therapy for acute appendicitis. *Br J Surg*. 1995; 82(2):166-9. **PubMed | Google Scholar**
13. Malik AA, Bari SU. Conservative management of acute appendicitis. *J Gastrointest Surg*. 2009; 13(5):966-70. **PubMed | Google Scholar**

14. Varadhan KK, Neal KR, Lobo DN. Safety and efficacy of antibiotics compared with appendicectomy for treatment of uncomplicated acute appendicitis: meta-analysis of randomised controlled trials. *BMJ*. 2012; 344(2156) : 1-15. **PubMed | Google Scholar**

15. Sakorafas GH, Sabanis D, Lappas C et al. Interval routine appendectomy following conservative treatment of acute appendicitis: Is it really needed?. *World J Gastrointest Surg*. 2012; 4(4): 83-6. **PubMed | Google Scholar**

Tableau 1: Résultats des principales études concernant l'efficacité du traitement antibiotique seuldans les appendicites aigues non compliquées

Auteurs (Année)	Nombre de patients	Mode de diagnostic	Taux d'échec	Taux de récidence à un an	L'efficacité à un an
Eriksson(1995)	20	Clinique	5%	35%	60%
Styrud(2006)	128	Clinique	14%	14%	74%
Hansson(2009)	106	Clinique±Echo ou TDM	8,2%	13,9%	78%
Malik(2009)	40	Score d'Alvaro	5%	10,5%	85%
Vons(2011)	120	TDM	12%	26%	68%
Notre étude	68	Echographie±TDM	17,65%	8,9%	75%

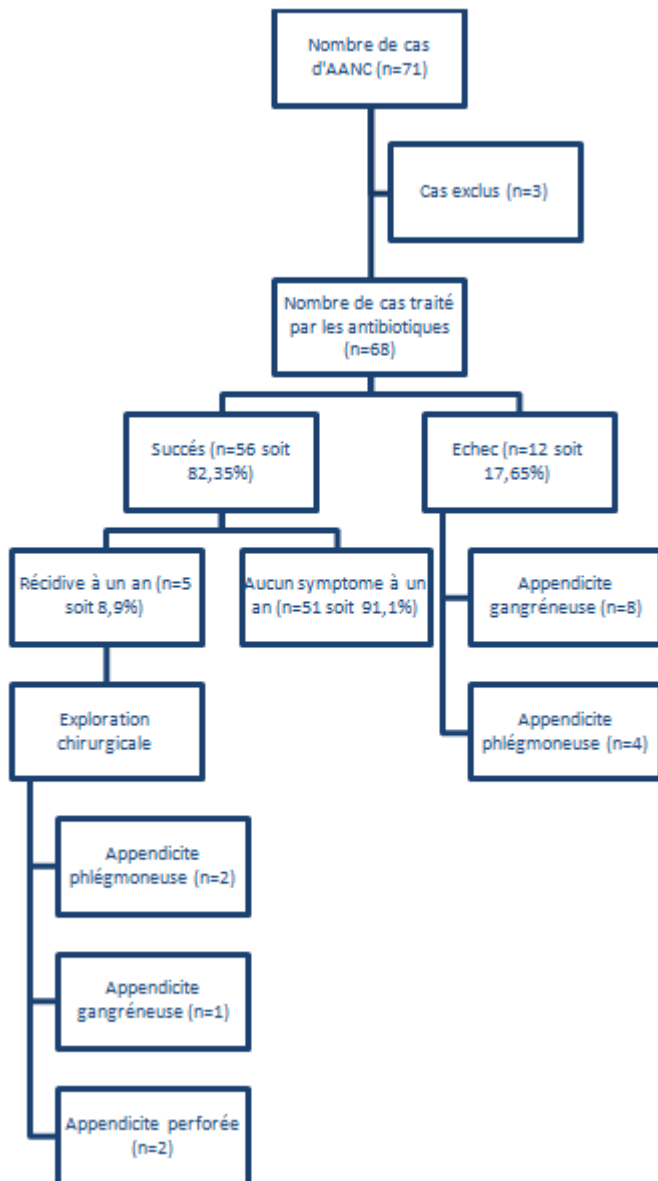


Figure 1: Schéma résumant les résultats, obtenus dans notre étude, du traitement antibiotique dans les appendicites aiguës non compliquées