

Case report

Méningiome en plaque sphéno-orbitaire : à propos d'un cas avec revue de la littérature

Meriem Abdellaoui^{1,&}, Idriss Benatiya Andaloussi¹, Hicham Tahri¹

¹Faculté de Médecine et de Pharmacie de Fès, Service d'Ophtalmologie, CHU Hassan II, Fès, Maroc

[&]Corresponding author: Abdellaoui Meriem, Faculté de Médecine et de Pharmacie de Fès, Service d'Ophtalmologie, CHU Hassan II, Fès, Maroc

Key words: Méningiome sphéno-orbitaire, exophtalmie, orbite

Received: 31/05/2015 - Accepted: 18/06/2015 - Published: 25/06/2015

Abstract

Le méningiome intra osseux est une variété des méningiomes ectopiques dans lequel les cellules méningothéliales envahissent la paroi osseuse et entraînent une hyperostose. Le méningiome en plaque, variante macroscopique des méningiomes intra osseux, est une tumeur rare et survient fréquemment au niveau de la région sphéno-orbitaire ce qui le confond avec les tumeurs osseuses primitives. Nous rapportons le cas d'une patiente de 50 ans qui présente une exophtalmie avec cécité unilatérale gauche d'installation progressive depuis un an. L'examen trouve une exophtalmie axiale, indolore et non réductible ainsi qu'une limitation de la motilité oculaire dans tous les sens du regard. La palpation montre une masse temporale gauche dure et adhérente à l'os. L'examen du fond d'œil trouve un œdème papillaire gauche. Le scanner montre une lésion ostéocondensante temporo-sphéno-orbitaire gauche avec envahissement locorégional. Le diagnostic préopératoire fut une tumeur osseuse essentiellement maligne primitive ou secondaire. L'étude histologique a révélée un méningiome méningothélial de type en plaque. La patiente a bénéficié d'une exérèse avec reconstruction chirurgicale. Aucune récurrence n'a été notée après 1 an de recul.

Pan African Medical Journal. 2015; 21:159 doi:10.11604/pamj.2015.21.159.7190

This article is available online at: <http://www.panafrican-med-journal.com/content/article/21/159/full/>

© Meriem Abdellaoui et al. The Pan African Medical Journal - ISSN 1937-8688. This is an Open Access article distributed under the terms of the Creative Commons Attribution License (<http://creativecommons.org/licenses/by/2.0>), which permits unrestricted use, distribution, and reproduction in any medium, provided the original work is properly cited.

Introduction

Le méningiome intra osseux est une variété des méningiomes ectopiques dans lequel les cellules méningothéliales envahissent la paroi osseuse et entraînent une hyperostose [1]. Le méningiome en plaque, variante macroscopique des méningiomes intra osseux, survient fréquemment au niveau de la région sphéno-orbitaire [1]. Il naît au niveau des méninges le plus souvent juxta-sphénoïdales, et envahit le contenu orbitaire soit par la fissure orbitaire supérieure ou le canal optique, soit plus fréquemment après envahissement osseux [1, 2]. Le méningiome sphéno-orbitaire est très rare [2,3] et il est souvent confondu en préopératoire avec les tumeurs osseuses primitives [2]. Nous rapportons un cas rare de méningiome en plaque sphéno-orbitaire colligé au service d'ophtalmologie du CHU HASSAN II de Fès, Maroc.

Patient et observation

Mme H.A âgée de 50 ans consulte en ophtalmologie pour une exophtalmie avec cécité unilatérale gauche associées une tuméfaction de la région temporale du même côté, évoluant progressivement depuis une année sans notion de traumatisme crânien. L'examen trouve une exophtalmie axiale, indolore, non réductible et non pulsatile (**Figure 1**) ainsi qu'une limitation de la motilité oculaire dans tous les sens du regard. La palpation montre une masse temporale gauche dure et adhérente à l'os. L'évaluation de l'acuité visuelle révèle une absence de perception lumineuse et l'examen du fond d'œil trouve un œdème papillaire. L'examen de l'œil droit est normal. La patiente ne présente aucun déficit neurologique. Le scanner montre une lésion ostéocondensante temporo-sphéno-orbitaire gauche avec envahissement endocrânien, orbitaire et des parties molles temporales (**Figure 2, Figure 3, Figure 4**). Le diagnostic préopératoire fut une tumeur osseuse essentiellement maligne primitive ou secondaire, cependant une dysplasie fibreuse reste également un diagnostic probable. La biopsie osseuse a révélée après étude immunohistochimique, un méningiome méningothelial de type en plaque (**Figure 5**). La patiente a bénéficié d'une exérèse chirurgicale avec reconstruction durale et pariétale en neurochirurgie. Après un recul ophtalmologique post-chirurgical d'une année aucune récurrence n'a été notée, cependant une atrophie optique s'est rapidement installée.

Discussion

Le terme de méningiomes ectopiques regroupe l'ensemble des méningiomes qui se développent en dehors des méninges, ils sont appelés également méningiomes extracranien, extraneuraxiaux, cutanés ou intra osseux [1]. Pour éviter toute confusion Lang et al ont proposé de les nommer communément les méningiomes extraduraux primitifs [4]. Ce type de méningiomes est rare [1, 2, 4], l'incidence rapportée est de 1% à 2% de l'ensemble de ces tumeurs [4, 5]. Soixante huit pourcent des méningiomes extraduraux primitifs touchent la région céphalique [5]. Les régions sphéno-orbitaire et frontopariétale sont les localisations les plus fréquentes des méningiomes intra osseux [1, 4, 5]. Il existe différentes hypothèses concernant l'origine de ces méningiomes intraosseux céphaliques [1, 5] ; le développement de cette tumeur se ferait à partir de méningocytes ectopiques ou bien de cellules des capillaires arachnoïdiennes qui seraient piégées dans les sutures crâniennes durant le développement embryonnaire. La seconde hypothèse serait également un piégeage des cellules méningothéliales dans les

sutures ou bien dans les traits de fractures crâniens secondaires à un traumatisme, cependant ce dernier était absent chez notre patiente. Crawford et al [6] trouve seulement 5 parmi 36 cas avec méningiome intra osseux primitif qui ont une histoire de traumatisme crânien au niveau de la région où se localise la tumeur. Le méningiome intra osseux touche aussi bien les hommes que les femmes sans prédominance de sexe, il survient en général au cours de la dernière décennie de la vie [1, 4]. Cliniquement, les patients avec méningiome sphéno-orbitaire se présentent typiquement avec une exophtalmie progressive et indolore ainsi qu'une baisse de l'acuité visuelle très lente pouvant aboutir à la cécité sans manifestations neurologiques associées [1, 2, 4] ceci concorde avec les données cliniques de notre patiente.

Histologiquement le méningiome en plaque sphéno-orbitaire est une tumeur bénigne dont la croissance est très lente [1]. Le terme en plaque désigne qu'il s'agit d'une variante macroscopique des méningiomes, cette appellation est utilisée pour la première fois par Cushing [1, 7] faisant référence à l'aspect en plaque ou en cartiers de la tumeur. La radiographie standard est très limitée dans le diagnostic des méningiomes intra osseux sphéno-orbitaires à cause de la superposition des parois osseuses. La tomodynamométrie avec fenêtre osseuse est nécessaire pour détecter l'hyperostose corticale de la tumeur ainsi que l'extension intra et extra osseuse. L'hyperostose est l'image radiologique la plus fréquente (59%) mais l'ostéolyse est également rapportée dans 35% de même qu'une image mixte dans 6% des cas [1, 4, 6]. L'IRM avec injection de gadolinium incluant la séquence T1 avec suppression de la graisse paraît plus performante que le scanner dans la suggestion du méningiome en plaque sphéno-orbitaire [7-9], en plus elle permet de bien délimiter l'extension tumorale surtout au niveau des tissus mous et du parenchyme cérébral. Le diagnostic différentiel du méningiome en plaque sphéno-orbitaire inclut essentiellement le cancer métastatique, l'ostéosarcome et la dysplasie fibreuse de l'os [1, 2, 6, 7, 10]. Le méningiome en plaque sphéno-orbitaire est une tumeur bénigne qui, bien que d'évolution lente, impose une intervention chirurgicale à partir du moment où le diagnostic est posé [3, 9]. La craniectomie fronto-temporo-sphénoïdale avec résection de tous les tissus envahis à savoir la dure mère, le muscle et les tissus intra orbitaires, avec reconstruction durale et pariétale est le traitement de choix [11-13]. Une radiothérapie adjuvante est recommandée chez les patients qui présentent des lésions résiduelles symptomatiques et/ou augmentant de volume [3, 11, 12]. Les chances de guérison étant inversement proportionnelles au degré d'extension de la tumeur. La lenteur d'évolution facilite la surveillance des reliquats tumoraux et/ou le dépistage des récurrences par la réalisation d'un contrôle IRM annuel. Lorsqu'il s'y associe une atteinte de la fonction visuelle, l'acuité visuelle préopératoire ainsi que la durée d'évolution constituent des éléments à valeur pronostique quant à la récupération fonctionnelle post-opératoire [3, 9].

Conclusion

Les méningiomes temporo-sphéno-orbitaires en plaques sont des tumeurs rares, d'évolution lente, responsables d'une symptomatologie essentiellement ophtalmologique. L'atteinte de la fonction visuelle est un facteur de mauvais pronostic. Ainsi il convient de bien informer le patient que l'intervention chirurgicale ne garantit pas toujours la récupération visuelle.

Conflits d'intérêts

Les auteurs déclarent ne aucun conflit d'intérêts.

Contributions des auteurs

Tous les auteurs ont contribué à la conduite de ce travail. Tous les auteurs déclarent également avoir lu et approuvé la version finale du manuscrit.

Figures

Figure 1: photo de face montrant l'exophtalmie gauche

Figure 2: coupe scannographique axiale montrant la tumeur osseuse sphéno-orbitaire

Figure 3: coupe scannographique coronale montrant l'envahissement intra-orbitaire et des tissus mous de la tumeur osseuse

Figure 4: coupe scannographique axiale en fenêtre osseuse montrant l'hyperostose corticale de la tumeur sphéno-orbitaire

Figure 5: aspect histologique de la tumeur osseuse en faveur du méningiome en plaque

Références

1. Charbel FT, Hyun H, Misra M, Gueyikian S, Mafee RF. Juxtaorbital en plaque meningiomas: report of four cases and review of literature. *Radiol Clin North Am.* 1999; 37(1):89-100. **PubMed | Google Scholar**
2. Nanto M, Tsuji N, Miki J, Tanaka S, Uematsu Y, Itakura T. A case of intraosseous meningioma with extracranial progression having difficulty in making a preoperative diagnosis. *No Shinkei Geka.* 2005; 33(1):51-6. **PubMed | Google Scholar**
3. Macarez R, Bazin S, Civit T, Grubain S, de laMarnierre E, Tran Huu D, Guigon B. Récupération fonctionnelle après chirurgie d'exérèse d'un méningiome sphéno-orbitaire : à propos d'une observation. *Journal français d'ophtalmologie.* 2003 ; 26(4):375-380. **PubMed | Google Scholar**
4. Nil Tokgoz, Yusuf Oner A, Memduh Kaymaz, Murat Ucar, Guldal Yilmaz, Turgut Tali E. Primary Intraosseous Meningioma: CT and MRI Appearance. *Am J Neuroradiol.* 2005; 26 (8):2053-2056. **PubMed | Google Scholar**
5. Muzumdar DP, Vengsarkar US, Bhatjiwale MG, Goel A. Diffuse Calvarial Méningioma: a case Report. *Journal of postgraduate medicine.* 2001; 47(2): 116-8. **PubMed | Google Scholar**
6. Crawford TS, Kleinschmidt-DeMasters BK, Lillehei KO. Primary intraosseous meningioma: case report. *J Neurosurg.* 1995; 83(5):912-5. **PubMed | Google Scholar**
7. Shuichi Yamada, Shozo Kawai, Taiji Yonezawa. Cervical extradural En-plaque meningioma: case report. *Neuro Med Chir.* 2007; 47(1) :36-39. **PubMed | Google Scholar**
8. Honeybul S, Neil-Dwyer G, Lang D A, Evans B T, Ellison DW. Sphenoid Wing Meningioma en Plaque: a clinical review. *Acta Neurochirurgica.*2001; 143(8) : 749-758. **PubMed | Google Scholar**
9. Franquet N , Pellerin P , Dhellemmes P , Defoort-Dhellemmes S . Manifestations ophtalmologiques des méningiomes sphéno-orbitaires : à propos de 23 cas chirurgicaux. *Journal Français d'Ophtalmologie.* 2008 ; 32 (1) : 16- 19. **PubMed | Google Scholar**
10. Daffner RH, Yakulis R, Maroon JC. Intraosseous meningioma. *Skeletal Radiol.* 1998; 27(2):108-11. **PubMed | Google Scholar**
11. Antonio Carrizo, Armando Basso. Current surgical treatment for sphenoorbital meningiomas. *Surg Neurol.* 1998; 50 (6):574-8. **PubMed | Google Scholar**
12. Erol Sandalcioglu I, Thomas Gasser, Christopher Mohr, Dietmar Stolke and Helmut Wiedemayer. Spheno-orbital meningiomas: interdisciplinary surgical approach, respectability and long-term results. *Journal of Cranio-Maxillofacial Surgery.* 2005; 33(4): 260-266. **PubMed | Google Scholar**
13. Van Tassel P, Lee YY, Ayala A, Carrasco CH, Klima T. Case report 680: Intraosseous meningioma of the sphenoid bone. *Skeletal Radiol.* 1991; 20(5):383-6. **PubMed | Google Scholar**

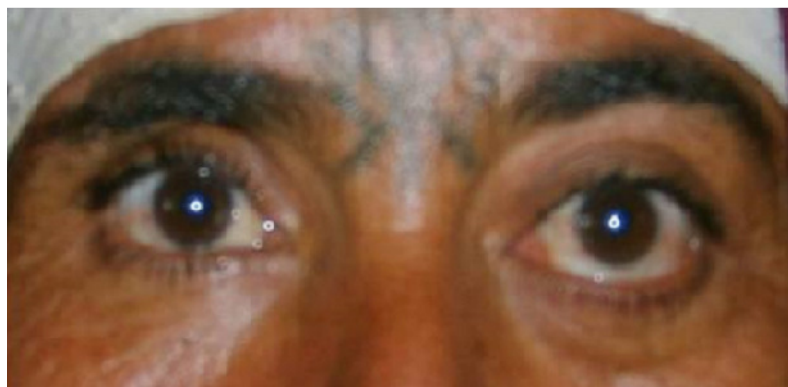

Figure 1: photo de face montrant l'exophtalmie gauche

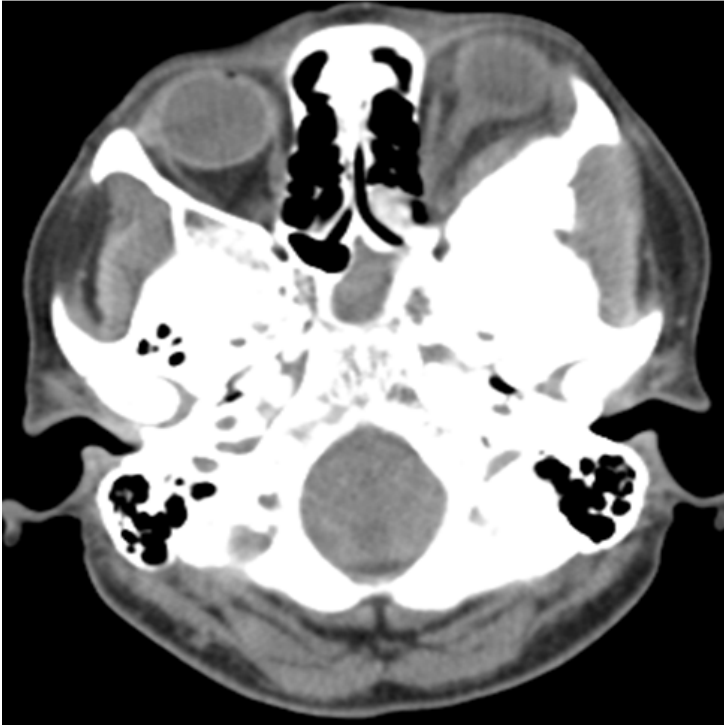


Figure 2: coupe scannographique axiale montrant la tumeur osseuse sphéno-orbitaire

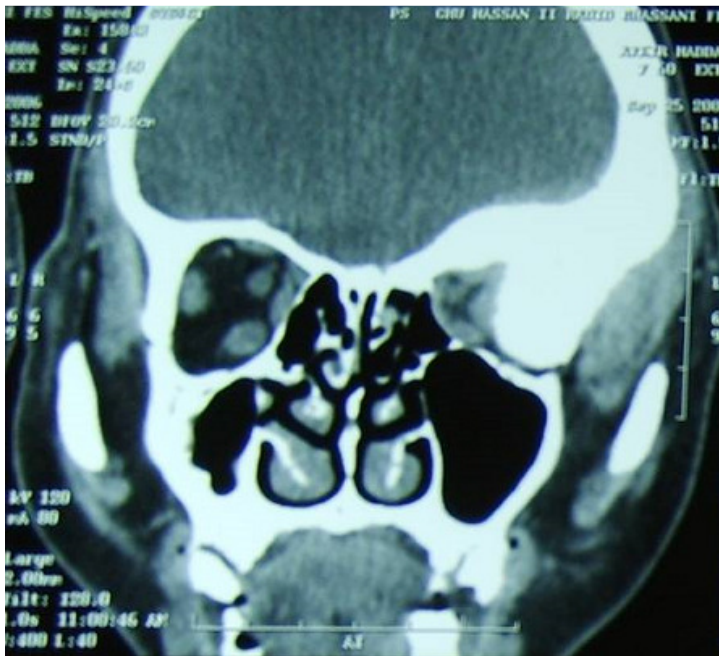


Figure 3: coupe scannographique coronale montrant l'envahissement intra-orbitaire et des tissus mous de la tumeur osseuse

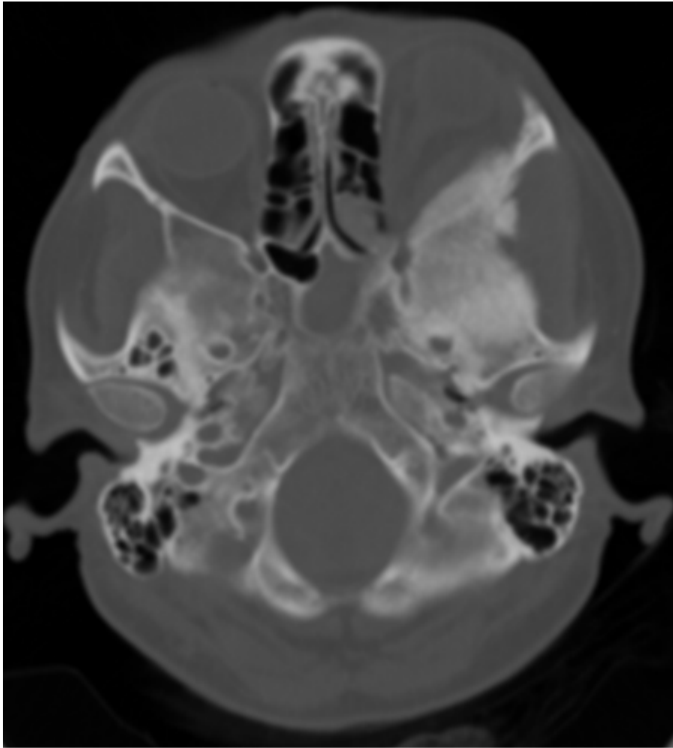


Figure 4: coupe scannographique axiale en fenêtre osseuse montrant l'hyperostose corticale de la tumeur sphéno-orbitaire

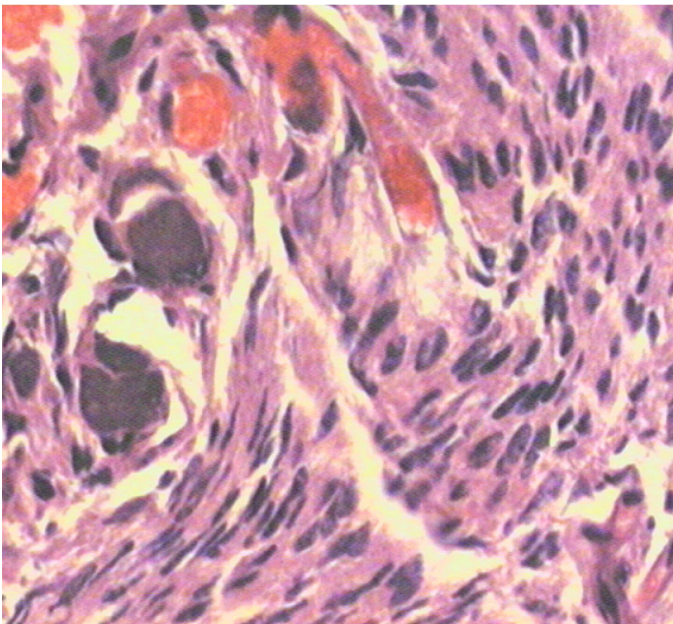


Figure 5: aspect histologique de la tumeur osseuse en faveur du méningiome en plaque