

## Case report

### Cancer pulmonaire au cours d'une thromboangéite oblitérante de Léo Buerger

Salem Bouomrani<sup>1, &</sup>, Alaeddine Slama<sup>1</sup>, Hanène Nouma<sup>1</sup>, Maher Béji<sup>1</sup>

<sup>1</sup>Service de Médecine Interne, Hôpital Militaire Gabes, 6000 Tunisie

<sup>&</sup>Corresponding author: Salem Bouomrani, Service de Médecine Interne, Hôpital Militaire de Gabes, 6000-Tunisie

Key words: Thromboangéite oblitérante, maladie de Buerger, cancer pulmonaire, vascularite, tumeur

Received: 31/03/2014 - Accepted: 04/10/2014 - Published: 02/07/2015

#### Abstract

Notre objectif est de rapporter une observation particulière de néoplasie pulmonaire survenant au cours d'une angéite oblitérante de Léo Buerger. Il s'agit d'un patient de 42 ans, grand tabagique (30 PA) diagnostiqué ayant la maladie de Buerger devant l'association de phlébites et d'artérite distale avec des oblitérations et des sténoses artérielles confirmées par l'échographie, le doppler veineux et artériel, la phlébographie et l'artériographie. Quatorze ans après le diagnostic initial de la vascularite, il se présentait avec une douleur et faiblesse du membre supérieur droit. L'examen clinique concluait à une névralgie cervico brachiale type C7-C8. La radiographie de thorax montrait une opacité apicale droite hétérogène de 5 cm de grand axe avec lyse costale du deuxième arc antérieur droit. Le scanner X thoracique montrait une masse tumorale du segment apical droit associée à des adénopathies médiastinales. La biopsie bronchique concluait à un carcinome épidermoïde bien différencié. Cette association soulève le rôle pathogène du tabac dans la genèse de ces deux maladies. Une surveillance thoracique (clinique et radiologique) rigoureuse se trouve justifiée chez le porteur d'une thromboangéite oblitérante surtout que cette dernière se déclare classiquement à un âge plus jeune que celui du cancer broncho-pulmonaire.

**Pan African Medical Journal. 2015; 21:170 doi:10.11604/pamj.2015.21.170.4276**

This article is available online at: <http://www.panafrican-med-journal.com/content/article/21/170/full/>

© Salem Bouomrani et al. The Pan African Medical Journal - ISSN 1937-8688. This is an Open Access article distributed under the terms of the Creative Commons Attribution License (<http://creativecommons.org/licenses/by/2.0>), which permits unrestricted use, distribution, and reproduction in any medium, provided the original work is properly cited.

## Introduction

---

Décrite pour la première fois en 1905 par Léo Buerger dont elle porte depuis son nom [1], la thromboangéite oblitérante est une angiopathie distale rare ne représentant que 4 à 5 % de l'ensemble des vasculopathies ischémiques périphériques [2]. Elle est restée longtemps controversée et ce n'est qu'en 1962 qu'elle a été reconnue comme entité anatomo-clinique distincte et fût définitivement séparée de l'artériosclérose oblitérante [3]. Elle est connue être maintenant une vascularite du sujet jeune principalement du sexe masculin et grand tabagique [4,5]. Elle touche préférentiellement les artères de moyen et petit calibre, les veines et les structures nerveuses avec une atteinte segmentaire et plurifocale [4,5] réalisant une véritable panvascularite [1]. La conservation de l'architecture pariétale des artères atteintes ainsi que l'absence de nécrose fibrinoïde à leur niveau font distinguer cette affection de toutes les autres vascularites systémiques [4] faisant de son diagnostic un véritable défi pour le clinicien [4]. L'association de cette vascularite à des néoplasies, en particulier pulmonaires n'est qu'exceptionnellement rapportée [6,7].

## Patient et observation

---

Patient de 42 ans, grand tabagique (30 PA) suivi depuis 1992 pour une maladie de Buerger diagnostiquée à l'occasion d'une phlébite superficielle récidivante du membre inférieur droit associée à des claudications intermittentes des deux membres inférieurs. Les pouls distaux étaient absents au membre inférieur gauche. Le diagnostic était retenu devant l'association de phlébites et d'artérite: thrombose de la veine fémorale superficielle droite, thrombose du tronc saphénien crural droit, oblitération de la tibia antérieure gauche, la tibia postérieure droite et la pédieuse gauche associée à une sténose serrée de la tibia postérieure gauche et de la pédieuse droite. Ces atteintes étaient confirmées par l'écho-doppler veineux, le doppler artériel, la phlébographie et l'artériographie. L'évolution était marquée par l'installation d'une gangrène sèche amenant à l'amputation itérative du cinquième puis du gros orteil du côté gauche. Sous anticoagulation efficace et vasodilatateurs périphérique ainsi que l'arrêt du tabac, l'évolution ultérieure était satisfaisante. En 2006, il se présentait avec une douleur et faiblesse du membre supérieur droit. L'examen clinique concluait à une névralgie cervico-brachiale droite de type C7-C8. La radiographie de thorax montrait une opacité apicale droite hétérogène de 5 cm de

grand axe avec lyse costale du deuxième arc antérieur droit (**Figure 1**). Le scanner X thoracique montrait une masse tumorale du segment apical droit associée à des adénopathies médiastinales (**Figure 2**). La biopsie trans-bronchique concluait à un carcinome épidermoïde bien différencié.

## Discussion

---

L'association entre cancers et vascularites systémiques est rare [8,9], en effet la fréquence des angéites systémiques au cours des néoplasies est estimée à 1/1800 pour les hémopathies malignes et 1/80 800 pour les tumeurs solides [10]. De même, la fréquence de survenue de cancers chez les patients ayant une vascularite systémique surtout des vaisseaux de petit calibre se trouve augmentée : risque relatif de 7,5 [11]. Le mécanisme exact de cette association n'est pas encore bien élucidé [11]. Les vascularites peuvent être favorisées par l'infection au cours des cancers, les médicaments anti cancéreux surtout pour les angéites d'hypersensibilité ou bien par les dépôts de cryoglobulines induites par la néoplasie (vascularite cryoglobulinémiques) [11]. A l'opposé, le cancer peut être une complication du traitement immunosuppresseur utilisé dans les vascularites systémiques [11]. Les véritables vascularites paranéoplasiques sont exceptionnelles [11,12]. Elles se voient chez 2,3 à 8 % des patients [8,9].

La vascularite peut être concomitante à la néoplasie sous-jacente comme elle peut la précéder ou la suivre d'un délai variable pouvant aller à plusieurs années [11,12]. Les vascularites systémiques les plus rapportées en association avec les néoplasies sont les vascularites leucocytoplasmiques, la périartérite noueuse, l'angéite temporale à cellules géantes, la maladie de Wegener et l'angéite hyperéosinophilique de Churg-Struss [8,11,12]. L'association de la thromboangéite de Buerger à des néoplasies reste exceptionnelle. En effet, Faino dans sa série de 16 cas d'association cancer et vascularites systémiques colligée sur dix ans de suivie n'en retrouve aucun cas de Léo Buerger [11]. De même, dans la grande série observationnelle de l'hôpital Cleveland aux Etats Unis portant sur 15 millions de patients sur 18,5 années de suivie, dont 69000 ont présenté un cancer et 2800 une vascularite systémique, 69 seulement ont présenté les deux affections et aucun cas de Buerger n'a été signalé en association à une néoplasie [12]. Shigematsu et al. Dans la plus grande série de Buerger (682 patients) rapportaient seulement 14 cas de décès par les cancers soit une fréquence de 2

% [6]. Uniquement trois cas de cancer broncho-pulmonaire associés à une thromboangéite de l'éo-Buerger ont pu être retrouvés dans la littérature mondiale [6]. Cette association soulève le rôle pathogénique du tabac dans la genèse des deux maladies [5,6]. Cette incrimination se trouve renforcée par la signalisation de trois cancers œsophagiens [6] et d'un cancer du rectum [7] associés à cette thromboangéite particulière, surtout maintenant que le tabac est bien démontré être un facteur de risque confirmé pour les cancers rectaux [13,14]. L'arrêt du tabac se trouve ainsi fortement recommandé chez les patients ayant cette vascularite pour améliorer le pronostic, de même qu'une surveillance régulière pulmonaire et gastro intestinale haute pour guetter à temps les cancers [6].

## Conclusion

---

L'association thromboangéite oblitérante de Léo Buerger et cancer broncho pulmonaire demeure exceptionnelle. Elle soulève le rôle pathogène du tabac dans la genèse de ces deux maladies. Une surveillance thoracique clinique et radiologique rigoureuse se trouve justifiée chez tout porteur d'une thromboangéite de Buerger surtout qu'elle se déclare classiquement à un âge plus jeune que celui du cancer broncho-pulmonaire.

## Conflits d'intérêts

---

Les auteurs ne déclarent aucun conflit d'intérêts.

## Contributions des auteurs

---

Dr Salem Bouomrani : rédaction du manuscrit. Tous les auteurs ont contribué à la prise en charge du patient (diagnostic clinique, explorations radiologiques et prise en charge thérapeutique). Tous les auteurs ont lu et approuvé la version finale du manuscrit.

## Figures

---

**Figure 1:** Radiographie standard de thorax de face: masse apicale droite

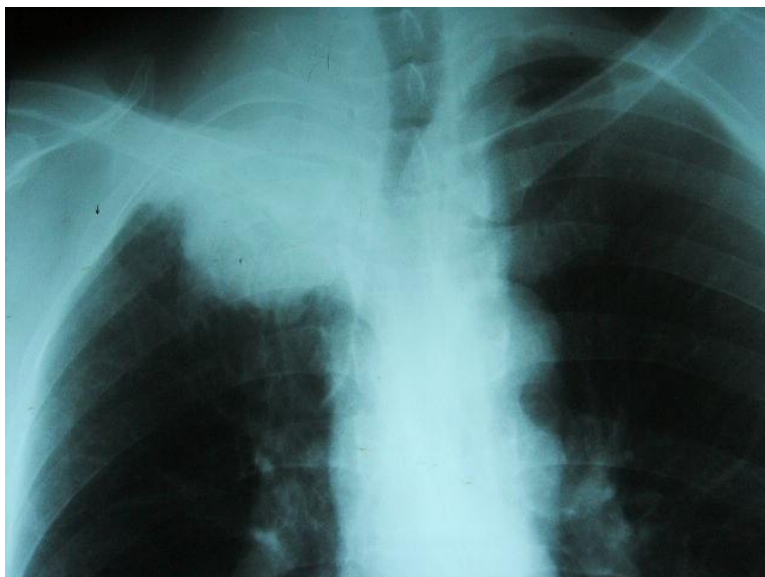
**Figure 2:** Scanner X thoracique en coupe axiale non injectée: masse tumorale du lobe apical droit avec nécrose centrale

## Références

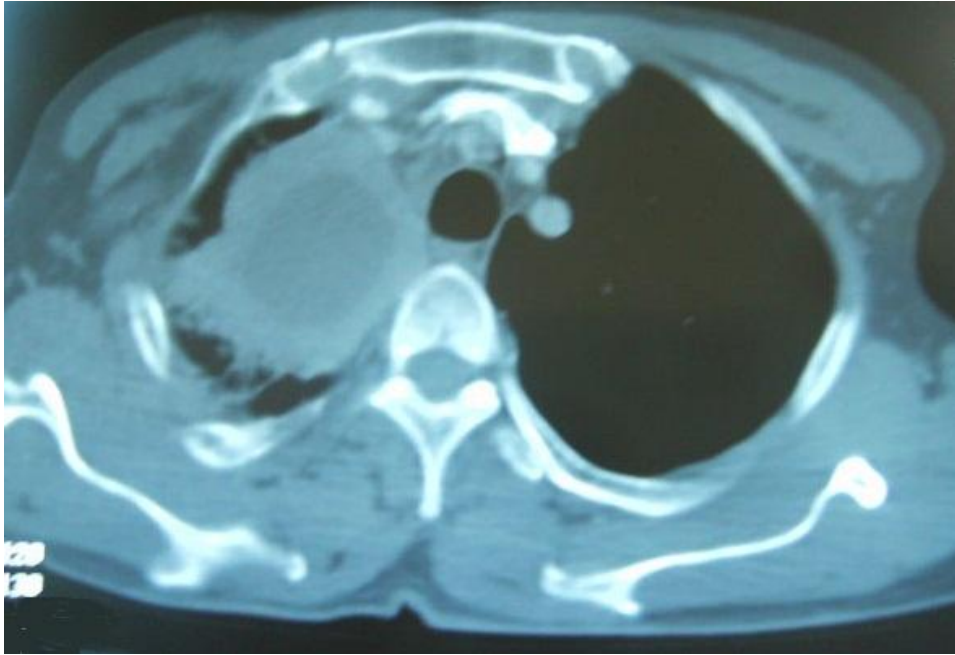
---

1. Buerger L. Landmark publication from the American Journal of the Medical Sciences, 'Thrombo-angiitis obliterans: a study of the vascular lesions leading to presenile spontaneous gangrene', 1908. Am J Med Sci. 2009 Apr;337(4):274-84. **PubMed** | **Google Scholar**
2. Ansari A. Thromboangiitis obliterans: current perspectives and future directions. Tex Heart Inst J. 1990;17(2):112-7. **PubMed** | **Google Scholar**
3. McKusick VA, Harris WS, Ottesen OE, Goodman RM, Shelley WM, Bloodwell RD. Buerger's disease : a distinct clinical and pathologic entity. JAMA. 1962;136:567-80. **Google Scholar**
4. Puéchal X, Fiessinger JN. Thromboangiitis obliterans or Buerger's disease: challenges for the rheumatologist. Rheumatology (Oxford). 2007;46(2):192-9. **PubMed** | **Google Scholar**
5. Dargon PT, Landry GJ. Buerger's disease. Ann Vasc Surg. 2012;26(6):871-80. **PubMed** | **Google Scholar**
6. Shigematsu H, Shigematsu K. Factors affecting the long-term outcome of Buerger's disease (thromboangiitis obliterans). Int Angiol. 1999;18(1):58-64. **PubMed** | **Google Scholar**
7. Gencic M, Milenkovic M. Control of unbearable pain in inoperable rectal carcinomas and Buerger's disease by means of intralumbal alcohol injections. Zentralbl Chir. 1974;99(29):904-6. **PubMed** | **Google Scholar**
8. Fain O, Guillevin L, Kaplan G, Sicard D, Lemaire V, Godeau P, Kahn MF. Vasculitis and neoplasms: 14 cases. Ann Med Interne (Paris). 1991;142(7):486-504. **PubMed** | **Google Scholar**

9. Blanco R, Martinez-Taboada VM, Rodriguez-Valverde V, Garcia-Fuentes M. Cutaneous vasculitis in children and adults: associated diseases and etiologic factors in 303 patients. *Medicine (Baltimore)*. 1998;77:403-18. **PubMed | Google Scholar**
10. Greer JM, Longley S, Edwards L, Eifenbein G, Panush RS. Vasculitis associated with malignancy. *Medicine (Baltimore)*. 1988;67:220-30. **PubMed | Google Scholar**
11. Fain O, Hamidou M, Cacoub P, Godeau B, Wechsler B, Pariès J, Stirnemann J, Morin AS, Gatifosse M, Hanslik T, Belmatoug N, Blétry O, Cevallos R, Delevaux I, Fisher E, Hayem G, Kaplan G, Le Hello C, Mouthon L, Larroche C, Lemaire V, Piette AM, Piette JC, Ponge T, Puechal X, Rossert J, Sarrot-Reynauld F, Sicard D, Ziza JM, Kahn MF, Guillevin L. Vasculitides associated with malignancies: analysis of sixty patients. *Arthritis Rheum*. 2007;57(8):1473-80. **PubMed | Google Scholar**
12. Hutson TE, Hoffman GS. Temporal concurrence of vasculitis and cancer: a report of 12 cases. *Arthritis Care Res*. 2000;13(6):417-23. **PubMed | Google Scholar**
13. Nisa H, Kono S, Yin G, Toyomura K, Nagano J, Mibu R, Tanaka M, Kakeji Y, Maehara Y, Okamura T, Ikejiri K, Futami K, Maekawa T, Yasunami Y, Takenaka K, Ichimiya H, Terasaka R. Cigarette smoking, genetic polymorphisms and colorectal cancer risk: the Fukuoka Colorectal Cancer Study. *BMC Cancer*. 2010;10:274. **PubMed | Google Scholar**
14. Hansen RD, Albieri V, Tjønneland A, Overvad K, Andersen KK, Raaschou-Nielsen O. Effects of smoking and antioxidant micronutrients on risk of colorectal cancer. *Clin Gastroenterol Hepatol*. 2013;11(4):406-15. **PubMed | Google Scholar**



**Figure 1:** Radiographie standard de thorax de face: masse apicale droite



**Figure 2:** Scanner X thoracique en coupe axiale non injectée: masse tumorale du lobe apical droit avec nécrose centrale