

Case report

Une mélanodermie bien étrange chez un enfant

Widad Slaoui^{1,*}, Fouzia Hali¹, Farida Marnissi², Soumia Chiheb¹

¹Service de Dermatologie-Vénérologie, CHU Ibn Rochd de Casablanca, Maroc, ²Service d'Anatomopathologie, CHU Ibn Rochd de Casablanca, Maroc

*Corresponding author: Widad Slaoui, Service de Dermatologie-Vénérologie, CHU Ibn Rochd de Casablanca, Maroc

Key words: Mélanodermie, lichen plan, lichen pigmentogène, généralisé, enfant

Received: 11/08/2015 - Accepted: 19/08/2015 - Published: 03/11/2015

Abstract

La variété pigmentogène du lichen plan est rare chez l'enfant ainsi que sa forme généralisée. L'étiologie reste inconnue. Peu de traitements se sont avérés efficaces sur le lichen pigmentaire. Notre patiente a bien évolué après des corticoïdes retardés, des dermocorticoïdes et une photoprotection. Nous rapportons le cas d'une fillette de 10 ans qui consultait pour des lésions maculeuses prurigineuses brunâtres étendues évoluant depuis 5 ans chez qui l'examen trouvait une hyperpigmentation cutanée généralisée, diffuse et réticulée associée à des papules violacées, brillantes et réticulées. Le bilan biologique était normal en dehors d'une hyperéosinophilie à 1000/mm³. L'étude histologique était compatible avec un lichen pigmentaire. Le traitement était basé sur les corticoïdes retardés type triamcinolone (Kenacort®), des antihistaminiques et une protection solaire. L'évolution était marquée par la disparition du prurit et des papules dès la 1^{ère} injection et un éclaircissement à la 3^{ème} injection.

Pan African Medical Journal. 2015; 22:209 doi:10.11604/pamj.2015.22.209.7716

This article is available online at: <http://www.panafrican-med-journal.com/content/article/22/209/full/>

© Widad Slaoui et al. The Pan African Medical Journal - ISSN 1937-8688. This is an Open Access article distributed under the terms of the Creative Commons Attribution License (<http://creativecommons.org/licenses/by/2.0>), which permits unrestricted use, distribution, and reproduction in any medium, provided the original work is properly cited.

Introduction

Le lichen pigmentaire est une variété rare du lichen plan. Sa survenue chez l'enfant est exceptionnelle. Le caractère diffus et généralisé est atypique et peut faire errer le diagnostic. Plusieurs diagnostics différentiels sont à éliminer notamment la toxidermie lichenoïde qui prête à confusion avec le lichen même sur le plan histologique. Le traitement est basé sur la corticothérapie locale et générale ainsi qu'une stricte photo protection.

Patient et observation

Une fillette de 10 ans sans ATCD pathologiques particuliers notamment pas de prise médicamenteuse, pas d'application des Huiles ou de Henné, pas de diabète ni de dysthyroïdie et pas de cas similaires dans la famille, consultait pour des lésions maculeuses prurigineuses brunâtres d'emblée, apparues au début au niveau du visage, du tronc puis étendues secondairement à presque tout le corps évoluant depuis l'âge de 5 ans 6 mois. Sur quelques unes de ces lésions sont apparues des lésions papuleuses prurigineuses des membres après vaccination par le ROR. L'examen dermatologique trouvait une hyperpigmentation cutanée généralisée, diffuse et réticulée sans disposition blascho-linéaire, épargnant les muqueuses et les ongles (**Figure 1**). Sur les faces postérieures des avant bras et le dos des pieds, on trouvait des papules violacées, brillantes et réticulées (**Figure 2**). Le reste de l'examen était sans particularité. La Cortisolémie de 8-16H, la TSH, la T4, le fer sérique, la ferritinémie, la Cuprémie, le bilan hépatique étaient normales. Les AC antithyropéroxydase, la sérologie VIH, la sérologie de l'hépatite C était négative. L'hémogramme objectivait une hyperéosinophilie à 1000/mm³. Les examens parasitologiques des selles étaient négatifs, la radio thorax et l'échographie abdomino-pelvienne étaient normales. L'étude histologique montrait un épiderme discrètement hyperacanthosique surmonté d'une hyperkératose orthokératosique. Il est vu des kératinocytes en nécrose en basale s'étendant aux autres couches de l'épiderme. Il existe une vacuolisation de la couche basale. Le derme superficiel est oedémateux renfermant des vaisseaux ectasiques avec présence d'un discret infiltrat inflammatoire essentiellement lymphocytaire. Il est noté la présence d'une incontinence pigmentaire et des corps cytoïdes, concluant à une dermite de l'interface compatible avec un lichen pigmentaire (**Figure 3**). Le traitement était basé sur les injections intramusculaires de corticoïde retard type triamcinolone (Kenacort®) à raison d'une injection par mois pendant 3 mois associées à des dermocorticoïdes de classe modérée, des antihistaminiques et une protection solaire. L'évolution était marquée par la disparition du prurit et des papules dès la 1ère injection, un éclaircissement à la 3^{ème} injection. Le recul est de 6 mois.

Discussion

Notre observation est particulière par la rareté de la variété pigmentogène du lichen plan chez l'enfant ainsi que la forme généralisée. En effet, sa survenue chez l'enfant est exceptionnelle, il touche classiquement la femme de la 3ème et 4ème décennie au niveau du visage, du cou et des régions photo exposées [1], des cas de lichen plan pigmentaire inversé ont été décrits [2, 3]. Les régions palmo-plantaires, les muqueuses et les ongles sont respectées comme était le cas chez notre patiente. La pigmentation peut être brunâtre, noirâtre ou grisâtre ;souvent diffuse ou réticulée, parfois marbrée et périfolliculaire, rarement annulaire ou blascholinéaire [4-

6]. Le lichen plan pigmentaire, en contraste avec le lichen plan classique est souvent asymptomatique, le prurit n'est retrouvé que dans un tiers des cas. Il est associé aux lésions du lichen plan dans 9% des cas. Il évolue sur un mode chronique entrecoupé de poussées et de remissions. Le diagnostic différentiel se pose essentiellement avec les toxidermies lichenoïdes, la dermatose cendrée de Ramirez et l'incontinentia pigmenti [7]. L'histologie retrouve un épiderme hyperkeratosique avec dégénérescence vacuolaire de la basale. Le derme est le siège d'un infiltrat lymphohistiocytaire périvasculaire et de mélanophages. L'étiologie reste inconnue néanmoins le rôle de l'exposition solaire et de l'application de huiles (amla et moutarde) et de henné est évoqué. Chez notre patiente, le déclenchement du caractère papuleux après injection du vaccin ROR laisse le doute diagnostique sur une véritable toxidermie lichenoïde qui peut présenter le même aspect clinique et histologique ou plutôt un probable rôle inducteur du lichen de ce vaccin. Peu de traitements se sont avérés efficaces sur le lichen pigmentaire. La protection solaire doit toujours être préconisée. Les dermocorticoïdes et/ou la corticothérapie générale restent le traitement le plus utilisé. L'acitrétine est une option thérapeutique [8]. Al Mutairi a rapporté l'efficacité du tacrolimus topique à 0,1% appliqué sur une durée de 12 à 16 semaines [9]. Notre patiente a bien évolué après des corticoïdes retards, des dermocorticoïdes et une photoprotection.

Conclusion

Le lichen pigmentaire généralisé et diffus est exceptionnelle chez l'enfant. Cette variante doit être évoqué et confirmé par une histologie cutanée. Les injections intramusculaires de Triamcinolone retard constituent une bonne option thérapeutique.

Conflits d'intérêts

Les auteurs ne déclarent aucun conflit d'intérêt.

Contributions des auteurs

Tous les auteurs ont contribué à la conduite de ce travail. Tous les auteurs déclarent également avoir lu et approuvé la version finale du manuscrit.

Figures

Figure 1: Pigmentation généralisée, diffuse et réticulée épargnant les muqueuses

Figure 2: Papules brillantes et réticulées de la face antérieure des avants bras

Figure 3: Grossissement x10, coloration HE: épiderme acanthosique avec hypergranulose, hyperkératose orthokératosique, vacuolisation de la basale et infiltrat lichenoïde associant une incontinence pigmentaire

Références

1. Kanwar AJ, Dogra S, Handa S et al. A study of 124 Indian patients with lichen planus pigmentosus. *Clin Exp Dermatol*. 2003 Sep;28(5):481-5. **PubMed | Google Scholar**
2. Gaertner E, Elstein W. Lichen planus pigmentosus-inversus: case report and review of an unusual entity. *Dermatol Online J*. 2012 Feb 15;18(2):11. **PubMed | Google Scholar**
3. Kim BS, Aum JA, Kim HS et al. Coexistence of classic lichen planus and lichen planus pigmentosus-inversus: resistant to both tacrolimus and clobetasol propionate ointments. *J Eur Acad Dermatol Venereol*. 2008 Jan;22(1):106-7. **PubMed | Google Scholar**
4. Akarsu S, Ilknur T, Özer E et al. Lichen planus pigmentosus distributed along the lines of Blaschko. *Int J Dermatol*. 2013 Feb;52(2):253-4. **PubMed | Google Scholar**
5. Ozden MG, Yildiz L, Aydin F et al. Lichen planus pigmentosus presenting as generalized reticulate pigmentation with scalp involvement. *Clin Exp Dermatol*. 2009 Jul;34(5):636-7. **PubMed | Google Scholar**
6. Seo JK, Lee HJ, Lee D et al. A case of linear lichen planus pigmentosus. *Ann Dermatol*. 2010 Aug;22(3):323-5. **PubMed | Google Scholar**
7. Vega ME, Waxtein L, Arenas R et al. Ashydermatosis versus lichen planus pigmentosus: a controversial matter. *Int J Dermatol*. 1992 Feb;31(2):87-8. **PubMed | Google Scholar**
8. Rieder E, Kaplan J, Kamino H et al. Lichen planus pigmentosus. *Dermatol Online J*. 2013 Dec 16;19(12):20713. **PubMed | Google Scholar**
9. Al-Mutairi N, El-Khalawany M. Clinicopathological characteristics of lichen planus pigmentosus and its response to tacrolimus ointment: an open label, non-randomized, prospective study. *J Eur Acad Dermatol Venereol*. 2010 May;24(5):535-40. **PubMed | Google Scholar**

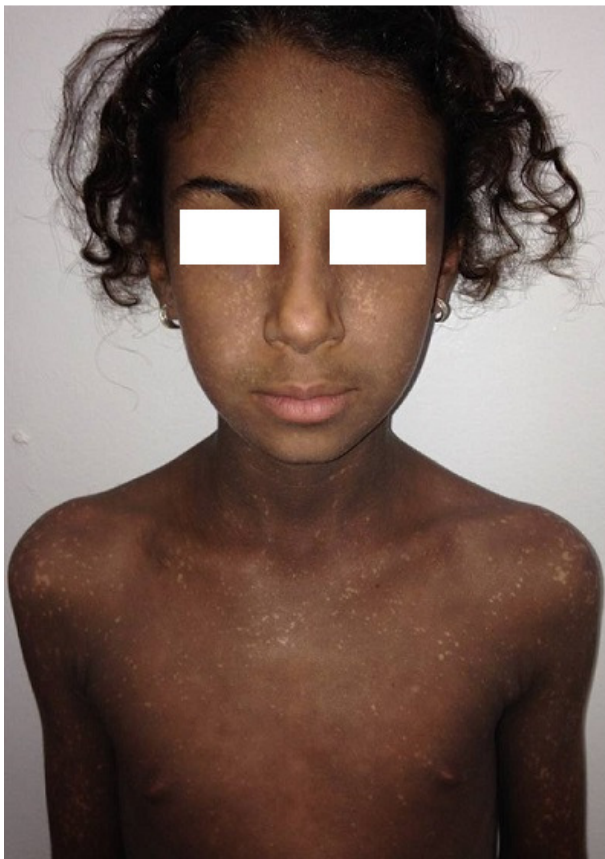


Figure 1: Pigmentation généralisée, diffuse et réticulée épargnant les muqueuses

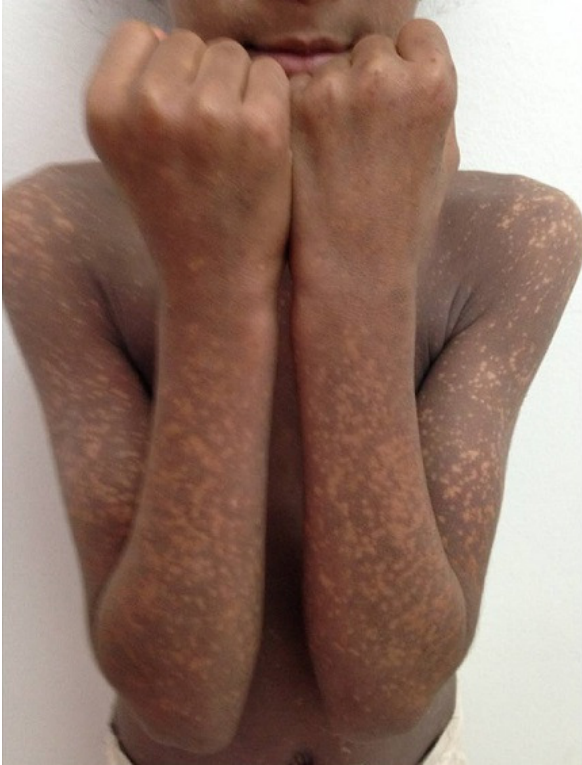

Figure 2: Papules brillantes et réticulées de la face antérieure des avant bras

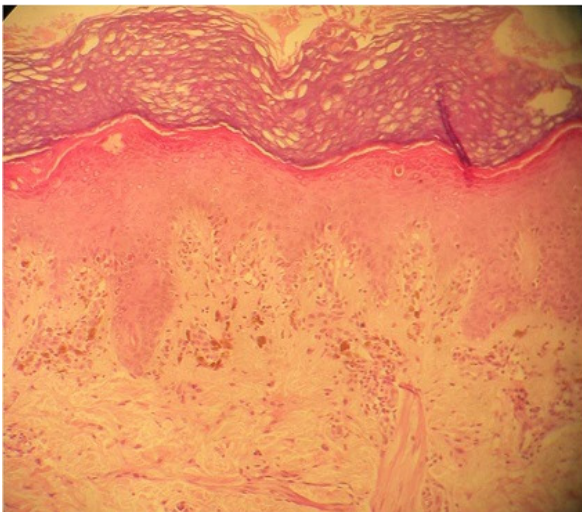


Figure 3: Grossissement x10, coloration HE: épiderme acanthosique avec hypergranulose, hyperkératose orthokératosique, vacuolisation de la basale et infiltrat lichénoïde associant une incontinence pigmentaire