

## Case report

### Trou maculaire géant compliquant une maladie de Behçet: à propos d'un cas

**Youssef Bennouk<sup>1,&</sup>, Shamil Louaya<sup>1</sup>, Houssaine Aithaj<sup>1</sup>, Mohamed Kriet<sup>1</sup>, Abdelbarre Oubaaz<sup>1</sup>**

<sup>1</sup>Service d'Ophtalmologie de l'Hôpital Militaire Avicenne, Marrakech, Maroc

<sup>&</sup>Corresponding author: Youssef Bennouk, Service d'Ophtalmologie de l'Hôpital Militaire Avicenne, Marrakech, Maroc

Key words: Maladie de Behçet, trou maculaire, œdème maculaire, ischémie maculaire, vascularite rétinienne

Received: 14/09/2014 - Accepted: 01/03/2015 - Published: 07/07/2015

#### Abstract

Le trou maculaire constitue une complication rare de la maladie de Behçet, mettant en jeu le pronostic fonctionnel visuel. Nous rapportons le cas d'un patient de 30 ans, suivi pour une maladie de Behçet depuis 10 ans, avec à l'examen du fond oeil du côté droit des signes de vascularites et un œdème rétinien et à gauche un gros trou maculaire. L'angiographie à la fluorescéine ainsi qu'une OCT maculaire confirme l'ischémie maculaire du côté droit et le trou maculaire du côté gauche. L'atteinte maculaire relève le plus souvent de la vascularite systémique caractéristique de la maladie. L'œdème maculaire est le plus souvent rencontré, alors que le trou maculaire constitue une complication rare de la maladie de Behçet. Le trou maculaire est une complication rare mais grave de la maladie de Behçet pouvant être prévenu par un traitement médical.

**Pan African Medical Journal. 2015; 21:186 doi:10.11604/pamj.2015.21.186.5269**

This article is available online at: <http://www.panafrican-med-journal.com/content/article/21/186/full/>

© Youssef Bennouk et al. The Pan African Medical Journal - ISSN 1937-8688. This is an Open Access article distributed under the terms of the Creative Commons Attribution License (<http://creativecommons.org/licenses/by/2.0>), which permits unrestricted use, distribution, and reproduction in any medium, provided the original work is properly cited.

## Introduction

La maladie de Behçet est une vascularite primitive non nécrosante [1,2], chronique et récidivante avec manifestations systémiques diverses. L'étiopathogénie de cette affection est mal connue, impliquant des facteurs intriqués immunogénétique et environnementaux. Elle est très fréquente dans les pays du bassin méditerranéen et en Asie [3], avec une prévalence maximale en Turquie estimée entre un pour 10000 et un pour 1000 habitants [4].

La maladie de Behçet concerne surtout l'adulte jeune, avec une prépondérance et une plus grande sévérité masculine observées dans le pourtour méditerranéen [3]. Selon les critères de l'international Study Group (ISG) [5], le diagnostic positif repose sur la présence d'ulcérations orales récidivantes de plus de 3 fois par an, associées à deux des signes cliniques suivants : ulcérations génitales, lésions oculaires, lésions cutanées et un pathergy test positif.

L'atteinte oculaire dans la maladie de Behçet survient dans 60-80% des cas, avec une panuvéïte dans la majorité des cas [6]. En effet, l'uvéïte postérieure est la plus fréquente et la plus grave [3], menaçant le pronostic visuel, car elle réalise souvent une uvéopapillite, avec une vascularite occlusive veineuse et artérielle, et parfois de multiples plages de rétinites hémorragiques et d'ischémies rétinienues qui peuvent se compliquer de néovascularisation rétinienne avec risque d'hémorragie intravitréenne récidivante ou de glaucome néovasculaire. L'atteinte maculaire est assez fréquente. Elle est observée dans 16% à 50% des cas selon les auteurs [7,8]. L'oedème est l'altération maculaire la plus souvent rencontrée [9], alors que le trou maculaire constitue une complication très rare et non caractéristique de la maladie de Behçet [10].

## Patient et observation

Nous rapportons le cas d'un patient de 30ans, suivi pour maladie de Behçet depuis 10 ans. L'examen ophtalmologique objective une acuité visuelle de 03/10 à l'oeil droit, améliorable à 04/10 avec correction optique (AC). A gauche l'acuité visuelle est réduite au décompte des doigts à 50cm non améliorable. L'examen biomicroscopique met en évidence des précipités retrodescémétiques pigmentés à droite et un fin tyndall de la chambre antérieure à gauche, estimé à une croix. La pression intraoculaire est normale dans les deux yeux.

Après dilatation, les pupilles sont déformées par des synéchies irido-cristalliniennes ; le vitré est le siège d'un tyndall pigmenté ODG. L'examen du fond d'oeil droit montre une maculopathie avec absence du reflet fovéolaire (**Figure 1**), et à gauche un gros trou maculaire d'un diamètre papillaire (**Figure 2**). L'angiographie à la fluorescéine montre un trou maculaire géant (effet fenêtre) d'un diamètre papillaire du côté gauche et une ischémie maculaire du côté droit avec diffusion focale de la fluorescéine au niveau du pôle postérieur des deux côtés (hyperfluorescence en temps tardifs) (**Figure 3**) et (**Figure 4**): la tomographie en cohérence optique maculaire (OCT) confirme le trou maculaire en pleine épaisseur du côté gauche avec oedème des bords et l'ischémie maculaire du côté droit avec une épaisseur maculaire à 157µm (**Figure 5**) ; l'inflammation intraoculaire est jugulée par une corticothérapie orale à une dose minimale efficace : 20 mg/j, avec surveillance régulière. Le traitement chirurgical du trou maculaire n'a pas été retenu parce qu'il s'agit d'un trou de grand diamètre et parce qu'il existait

une maladie inflammatoire intraoculaire chronique ; deux paramètres de mauvais pronostic et dont dépend le résultat fonctionnel final.

## Discussion

La maladie de Behçet a été décrite pour la première fois par Hippocrate [11], puis redécouverte de par ses différentes manifestations cardinales indépendamment par plusieurs médecins dans les années trente, pour être dénommée par le dermatologue turc HulusiBehçet à partir d'une description précise et consensuelle en 1937 à Istanbul [12]. C'est une maladie systémique caractérisée par des poussées inflammatoires récurrentes cutanéomuqueuses, urogénitales, oculaires, vasculaires, articulaires et neurologiques [3].

Sur le plan ophtalmologique, les atteintes du segment antérieur sont les plus fréquentes caractérisées par une uvéïte antérieure associée dans un tiers des cas environ à un hypopion [13], mais celles du segment postérieur sont souvent de mauvais pronostic fonctionnel [14]. L'atteinte est bilatérale dans la plupart des cas [15].

Les atteintes maculaires lors de la maladie de Behçet sont variables et fréquentes, observées dans 16 à 50% des cas selon les auteurs [7,8]. Pour Shikano et Shimizu [16] l'atteinte maculaire serait constante en présence d'une atteinte ophtalmologique au cours de la maladie de Behçet, en effet sa fréquence est sous-estimée du fait des lésions oculaires associées (uvéïte antérieure, cataracte, hyalite, synéchies postérieures) qui gênent la visibilité du fond d'oeil.

Les principales lésions rétinienues maculaires sont [3] : l'oedème maculaire cystoïde en premier plan (50%), l'ischémie maculaire (19,4%) de pronostic fonctionnel défavorable secondaire à des vascularites occlusives, les membranes épirétinienues (17%), la néovascularisation sous-rétinienne [4], les pseudotrous et les trous maculaires, ces derniers sont très rares estimés à environ 2,3% [10] et à 3,7% selon une étude rétrospective portant sur 244 cas de malade de Behçet réalisée au service d'ophtalmologie du CHU Casablanca [9].

La physiopathologie du trou maculaire est multifactorielle [15] ; l'inflammation chronique intra-oculaire liée à la maladie de Behçet modifie l'interface vitréo-rétinienne aboutissant à des tractions vitréo-rétinienues et crée une prolifération cellulaire au niveau de la limitante interne entraînant la rétraction de celle-ci. En plus la maculopathie ischémique et/ou oedémateuse secondaire à la vascularite occlusive fragilise le tissu rétinien et entraîne la formation du trou de pleine épaisseur [15]. Ce dernier peut aussi être secondaire à un décollement brutal du vitré postérieur lorsque l'inflammation du vitré est très importante [9].

Le développement d'un trou maculaire compliquant une uvéïte postérieure au cours de la maladie de Behçet est relativement rare mais grave ; il n'y a pas de traitement curatif d'où la nécessité d'un traitement préventif basé sur un traitement intensif de toute inflammation du vitré et de l'oedème maculaire, associant une corticothérapie et un traitement immunosuppresseur [3,6].

Quand l'indication chirurgicale est posée, et ce n'est que rarement le cas, une vitrectomie à 3 voies par la pars plana est pratiquée avec plus ou moins une injection intravitréenne d'acétonide de triamcinolone ou d'anti-TNF $\alpha$  [16,17]. En effet le traitement chirurgical n'est pas indiquée si le trou est de grand diamètre (> 600µm), si le trou est ancien de plus d'un an et s'il y a une forte

probabilité de non amélioration fonctionnelle en post opératoire [18], comme c'est le cas de notre patient.

## Conclusion

---

Le trou maculaire est une complication imprévisible et très rare au cours de la maladie de Behçet, de pronostic fonctionnel grave puisqu'elle entraîne une perte définitive de la vision centrale de l'oeil atteint. Une surveillance régulière s'impose afin de bien juguler les signes inflammatoires intra-oculaires et de ce fait éviter la formation d'un trou maculaire.

## Conflits d'intérêts

---

Les auteurs ne déclarent aucun conflit d'intérêt.

## Contributions des auteurs

---

Tous les auteurs ont contribué à la conduite de ce travail. Tous les auteurs déclarent également avoir lu et approuvé la version finale du manuscrit.

## Figures

---

**Figure 1:** rétinographe de l'oeil droit

**Figure 2:** rétinographe de l'oeil gauche montrant un gros trou maculaire

**Figure 3:** angiographie de l'oeil droit montrant un élargissement de la zone avasculaire centrale témoignant d'une ischémie maculaire avec hyperfluorescence tardive au niveau de la macula en temporale

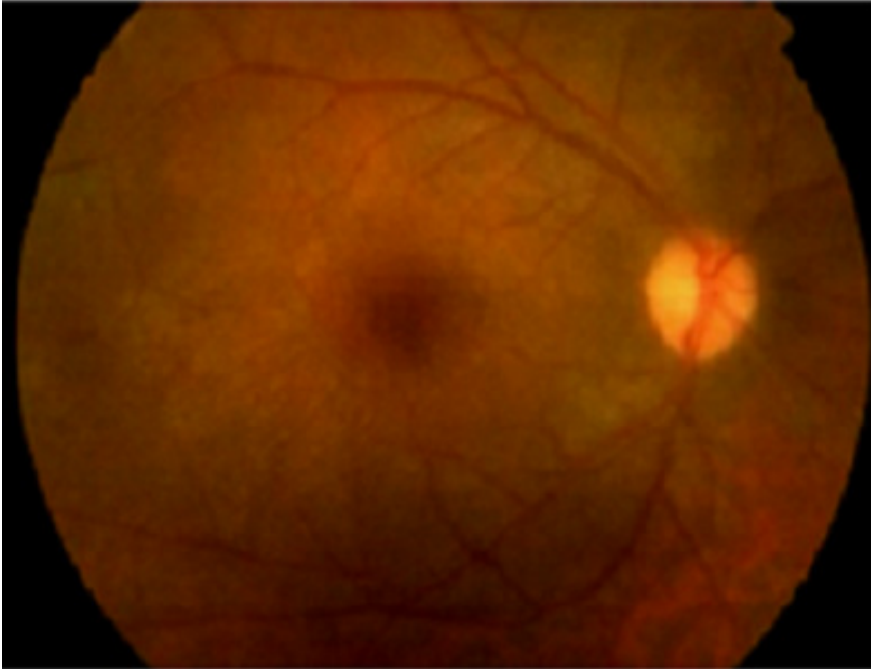
**Figure 4:** angiographie de l'oeil gauche montrant une hyperfluorescence précoce par effet fenêtre au niveau du trou maculaire

**Figure 5:** tomographie en cohérence optique maculaire (OCT) montrant un gros trou maculaire à gauche et une ischémie rétinienne à droite

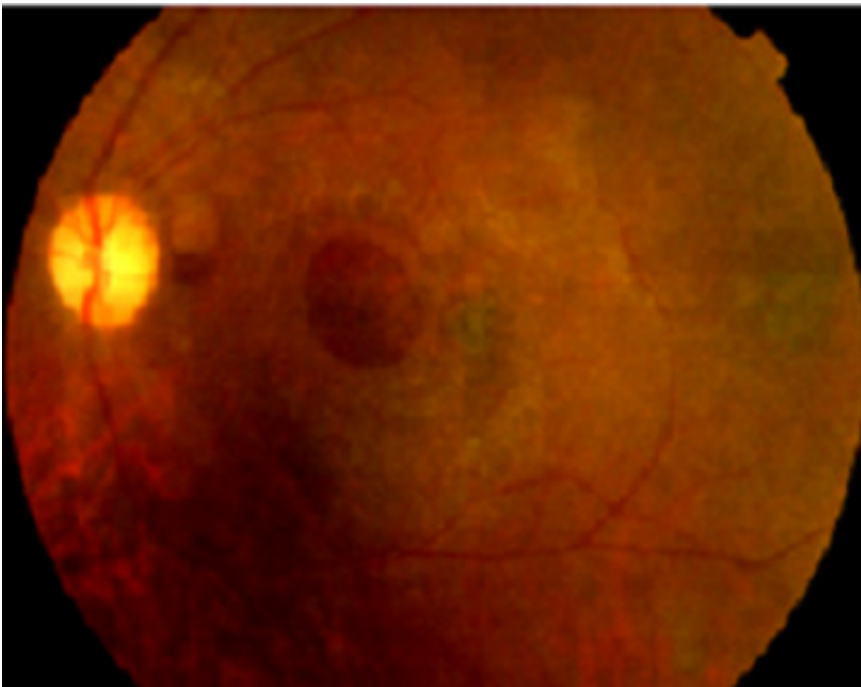
## Références

---

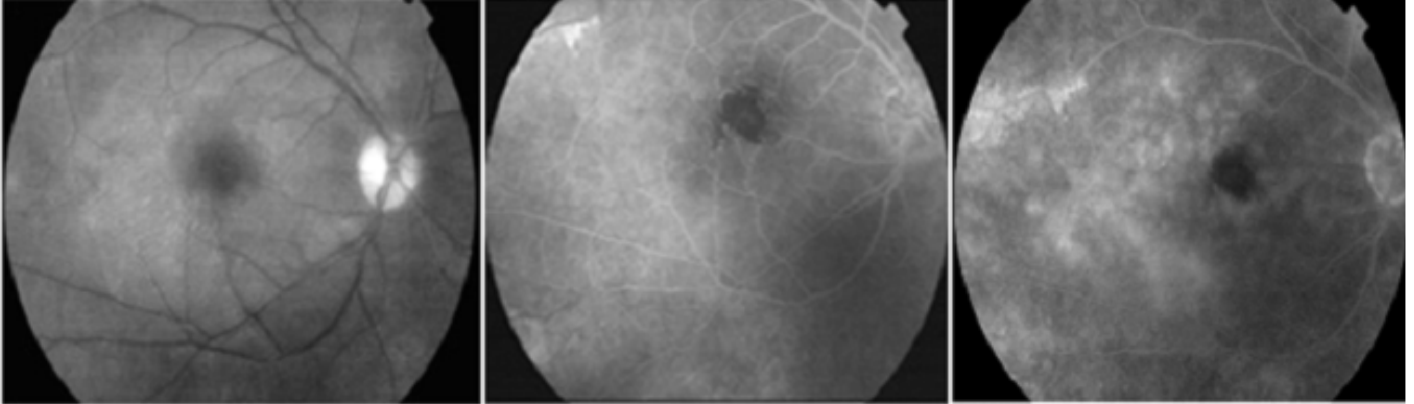
1. Kural-seyahi E et al. The long-term mortality and morbidity of Behçet's syndrome: a 2-decade outcome survey of 387 patients followed at a dedicated center. *Medicine (Baltimore)*. 2003;82(1):60-76. **PubMed | Google Scholar**
2. Zouboulis CC, Keitel W. A historical review of early descriptions of Adamantiades-Behçet's disease. *J Invest Dermatol*. 2002;119(1):201-205. **PubMed | Google Scholar**
3. Antoine Brézin. Les uveïtes: rapport de la SFO 2010: 369-393. **Google Scholar**
4. Azizlerli G et al. Prevalence of Behçet's disease in Istanbul, Turkey. *Int J Dermatol*. 2003;42(10):803-806. **PubMed | Google Scholar**
5. International Behçet's Study Group. Criteria for diagnosis of Behçet's disease. *Lancet*. 1990 May 5;335(8697):1078-80. **PubMed | Google Scholar**
6. Shwn-JuanSheu and Cheng-An Yang. Macular hole in Behçet's disease. *Kaohsiung J Med Sci*. 2004;20(11):558-62. **PubMed | Google Scholar**
7. Atmaca LS. Fundus changes associated with Behçet's disease. *Graefes Arch Clin Exp Ophthalmol*. 1989;27(4):340-4. **PubMed | Google Scholar**
8. Daghfous MT, Ammar M, Kamoun M, Triki F. Aspects cliniques et évolution de la maladie d'Adamantiades-Behçet en Tunisie : à propos de 41 cas. *J Fr Ophtalmol*. 1980;3(8-9):463-8. **PubMed | Google Scholar**
9. Benchekroun O, Lahbil D, Lamari H. La maculopathie dans la maladie de Behçet. *J Fr Ophtalmol*. 2004;27(2):154-159. **PubMed | Google Scholar**
10. Nussenblatt RB. Macular alterations secondary to intraocular inflammatory disease. *Ophthalmology*. 1986;93(7):984-8. **PubMed | Google Scholar**
11. Zouboulis CC, Kaklamanis P. Early descriptions of Adamantiades-Behçet's disease. *Ann Rheum Dis*. 2003;62(7):691-692. **PubMed | Google Scholar**
12. Behçet H. Überrezidivierende, Aphthöse, durch ein Virus verursachte Geschwüre am Munde, am Auge und an den Genitalien. *Dermatologische Wochenschr*. 1937;36 :1152-1157. **PubMed | Google Scholar**
13. Nussenblatt RB, Whitcup SM, Palestine AG. In: *Uveitis: fundamentals and clinical practice*. 2nd ed. St Louis: CV Mosby; 1996. p. 334-53. **Google Scholar**
14. Michelson JB, Chisari FV. Behçet's disease. *Surv Ophthalmol*. 1982;26(4):190-203. **PubMed | Google Scholar**
15. Angioi-Duprez K, Maalouf T. Une complication rare de la maladie de Behçet : le trou maculaire. *J Fr Ophtalmol*. 2001;24(2):172-174. **PubMed | Google Scholar**
16. Sonoda KH et al. Pars planavitrectomy assisted by triamcinolone acetonide for refractory uveitis: a case series study. *Br J Ophthalmol*. 2003;87(8):1010-1014. **PubMed | Google Scholar**
17. Soylu M, Demircan N, Petit A. Pars planavitrectomy in ocular Behçet's disease. *Int Ophthalmol*. 2001;24(4):219-223. **PubMed | Google Scholar**
18. Susini A, Gastaud P. Ces trous maculaires qu'il ne vaut mieux ne pas opérer. *J Fr Ophtalmol*. 2008;31(2):214-220. **PubMed | Google Scholar**



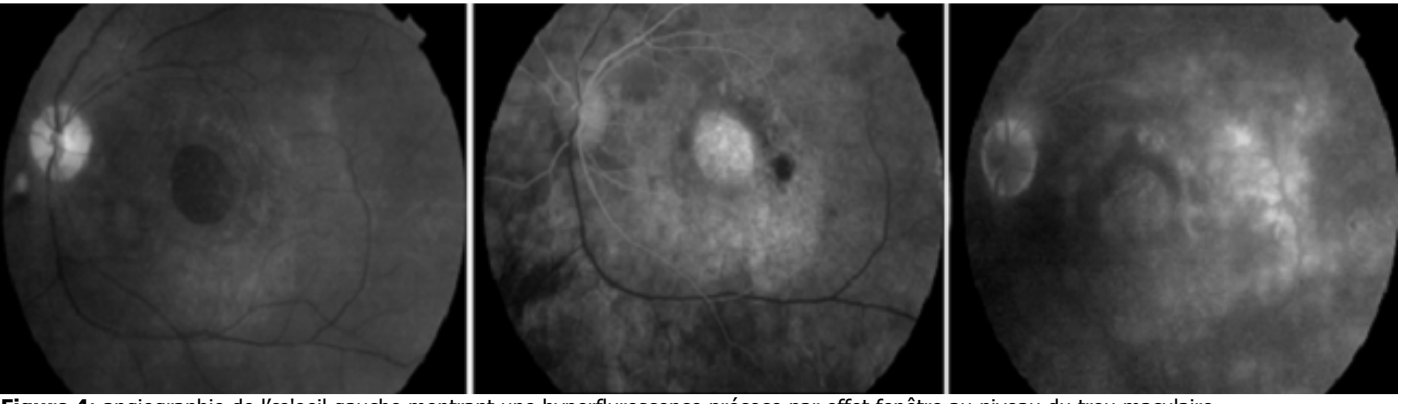
**Figure 1:** rétinographe de l'œil droit



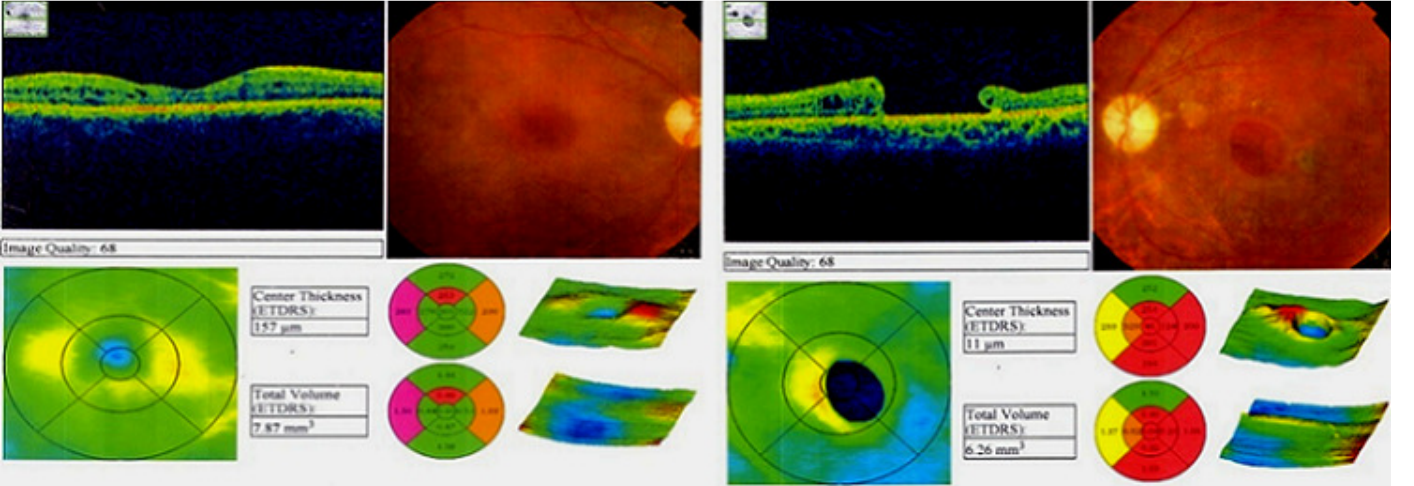
**Figure 2:** rétinographe de l'œil gauche montrant un gros trou maculaire



**Figure 3:** angiographie de l'oeil droit montrant un élargissement de la zone avasculaire centrale témoignant d'une ischémie maculaire avec hyperfluorescence tardive au niveau de la macula en temporale



**Figure 4:** angiographie de l'oeil gauche montrant une hyperfluorescence précoce par effet fenêtre au niveau du trou maculaire



**Figure 5:** tomographie en cohérence optique maculaire (OCT) montrant un gros trou maculaire à gauche et une ischémie rétinienne à droite