

Images in medicine

Le diagnostic anténatal de l'iniencéphalie

Hanane Saadi^{1,&}, Abdelaziz Banani¹

¹Service de Gynécologie Obstétrique I, CHU Hassan II, Fès, Maroc

[&]Corresponding author: Hanane Saadi, Service de Gynécologie Obstétrique I, CHU Hassan II, Fès, Maroc

Key words: Iniencéphalie, diagnostic anténatal, malformation

Received: 08/03/2013 - Accepted: 03/03/2015 - Published: 03/03/2015

Pan African Medical Journal. 2015; 20:194 doi:10.11604/pamj.2015.20.194.2557

This article is available online at: <http://www.panafrican-med-journal.com/content/article/20/194/full/>

© Hanane Saadi et al. The Pan African Medical Journal - ISSN 1937-8688. This is an Open Access article distributed under the terms of the Creative Commons Attribution License (<http://creativecommons.org/licenses/by/2.0>), which permits unrestricted use, distribution, and reproduction in any medium, provided the original work is properly cited.

Image en médecine

L'iniencéphalie est une malformation rare de la charnière cervico-occipitale. Elle appartient au spectre des anomalies du tube neural. C'est une malformation létale qui touche surtout le sexe féminin. Le diagnostic anténatal par échographie est possible dès 12 à 13 semaines d'aménorrhées (SA). L'iniencéphalie est caractérisée par une extension majeure de la tête, la continuité entre la tête et le tronc et un raccourcissement du rachis et les vertèbres cervicales avec non fermeture de l'arc postérieur. Elle peut être associée à d'autres malformations types une omphalocèle. Il n'y a pas d'indication d'une amniocentèse car il y a absence d'anomalie chromosomique. Le pronostic est sombre puisque elle est létale. Une interruption médicale de grossesse est indiquée une fois le diagnostic est posé. Un conseil génétique sera demandé et une prévention par acide folique sera proposée avant une prochaine grossesse. Nous rapportons l'observation d'une parturiente de 30 ans, grande multipare sans antécédents pathologiques notables. L'échographie de 22SA a révélé une encéphalocèle, une continuité entre la tête et le tronc et un pied bot. L'IRM foetale a confirmé l'encéphalocèle et le pied bot et a montré une rachischisis. Une interruption médicale de grossesse a été réalisée.

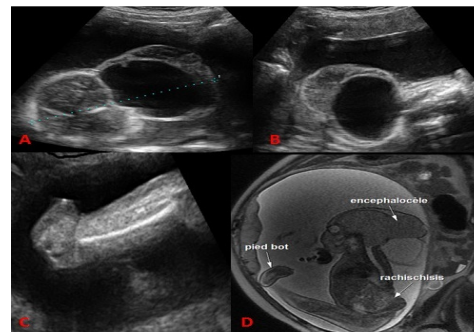


Figure 1: A) échographie anténatale de 22SA a montré une encéphalocèle ; B) une continuité entre la tête et le tronc ; C) un pied bot ; D) L'IRM foetale a confirmé ces anomalies avec une rachischisis