

Images in medicine

Lymphangiome vulvaire acquis après traitement d'un cancer gynécologique

Boufettal Houssine^{1,&}, Samouh Naïma¹

¹Obstetrics and Gynecology Department, Ibn Rochd University Hospital, Hassan 2 University, Faculty of Medicine and Pharmacy, Casablanca, Morocco

[&]Corresponding author: Houssine Boufettal, Obstetrics and Gynecology Department, Ibn Rochd University Hospital, Hassan 2 University, Faculty of Medicine and Pharmacy, Casablanca, Morocco

Key words: Lymphangiome, vulve, acquis

Received: 11/01/2015 - Accepted: 09/02/2015 - Published: 13/02/2015

Pan African Medical Journal. 2015; 20:126 doi:10.11604/pamj.2015.20.126.6108

This article is available online at: <http://www.panafrican-med-journal.com/content/article/20/126/full/>

© Boufettal Houssine et al. The Pan African Medical Journal - ISSN 1937-8688. This is an Open Access article distributed under the terms of the Creative Commons Attribution License (<http://creativecommons.org/licenses/by/2.0>), which permits unrestricted use, distribution, and reproduction in any medium, provided the original work is properly cited.

Image en médecine

Une patiente âgée de 38 ans, mère de deux enfants. Elle était opérée il y'a dix années pour un carcinome épidermoïde du col utérin, stade IIb proximal, par une colpectomie élargie avec lymphadénectomie pelvienne après une association radiothérapie et chimiothérapie première. Les suites opératoires étaient simples. Aucune récurrence n'était notée. Elle présentait dans les suites opératoires tardives, un lymphoedème des membres inférieures, pour lequel elle bénéficiait de plusieurs séances de kinésithérapie, avec bonne évolution. Depuis deux années, elle présentait des lésions vésiculeuses des grandes lèvres, qui s'exacerbaient après le rasage (figure). Une biopsie cutanée des lésions vulvaires montrait un lymphangiome cutané superficiel et circonscrit.

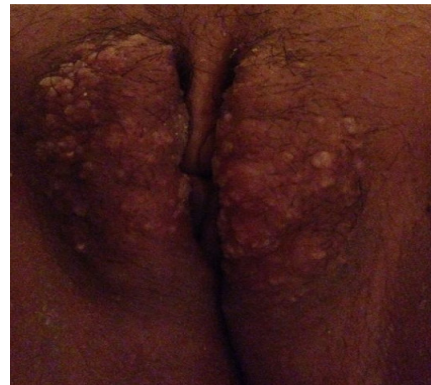


Figure 1: lymphangiome vulvaire secondaire à un traitement d'un cancer gynécologique, avec des lésions vésiculeuses des grandes lèvres