

Case report

Abcès hypophysaire chez un hémodialysé chronique traité médicalement : à propos d'une observation

Yassir Zajjari^{1,&}, Faycal El Guendouz², Ali Akhaddar³, Mohamed Benyahia¹

¹Service de Néphrologie et d'Hémodialyse, Hôpital Militaire d'Instruction Mohammed V, Rabat, Maroc, ²Service d'Endocrinologie Hôpital Militaire d'Instruction Mohammed V, Rabat, Maroc, ³Service de Neurochirurgie Hôpital Militaire d'Instruction Mohammed V, Rabat, Maroc

[&]Corresponding author: Yassir Zajjari, Service de Néphrologie et d'Hémodialyse, Hôpital Militaire d'Instruction Mohammed V, Rabat, Maroc

Key words: Abcès hypophysaire, hémodialyse, antibiotiques

Received: 28/11/2014 - Accepted: 17/01/2015 - Published: 05/02/2015

Abstract

L'abcès hypophysaire est une pathologie rare et fatale en absence de traitement adéquat .Il est à évoquer devant un tableau clinique d'hypertension intracrânienne, une dysrégulation hormonale hypophysaire et un contexte infectieux. Une conduite thérapeutique basée sur une antibiothérapie pourrait être tenté si diagnostic précoce. Nous rapportons un cas d'abcès hypophysaire survenant chez un hémodialysé chronique pris en charge par une antibiothérapie seule dont l'évolution était favorable avec un recul de 2 ans.

Pan African Medical Journal. 2015; 20:107 doi:10.11604/pamj.2015.20.107.5838

This article is available online at: <http://www.panafrican-med-journal.com/content/article/20/107/full/>

© Yassir Zajjari et al. The Pan African Medical Journal - ISSN 1937-8688. This is an Open Access article distributed under the terms of the Creative Commons Attribution License (<http://creativecommons.org/licenses/by/2.0>), which permits unrestricted use, distribution, and reproduction in any medium, provided the original work is properly cited.

Introduction

L'abcès hypophysaire est une pathologie rare et fatale en absence de traitement adéquat [1]. Nous rapportons un cas d'abcès hypophysaire survenant chez un hémodialysé chronique pris en charge par une antibiothérapie seule.

Patient et observation

Un homme âgé de 49ans, hémodialysé chronique depuis 2005, suite à une maladie de Berger, qui a consulté pour des céphalées fébriles, associés à une diplopie horizontale droite, avec à l'examen une paralysie du III droit extrinsèque et sans syndrome méningé. Le bilan biologique a objectivé un syndrome inflammatoire, la ponction lombaire réalisée après une TDM cérébrale sans anomalies était normale. L'IRM cérébrale a montré un processus intrasellaire de 21 x 20mm, associé à une sinusite sphénoïdale (**Figure 1**). L'hypophysiogramme réalisé par la suite était en faveur d'un panhypopituitarisme. Le traitement institué en urgence comportait une antibiothérapie parentérale probabiliste à large spectre à base de ceftriaxone et de ciprofloxacine poursuivie pendant 12 semaines, associée à une opothérapie substitutive. L'évolution clinique et biologique était favorable avec un recul de 2 ans.

Discussion

La première description d'abcès hypophysaire remonte à 1914, avec depuis une centaine de cas répertoriés dans la littérature [1]. Classiquement il se manifeste par un syndrome tumoral, un syndrome infectieux et un tableau d'insuffisance antéhypophysaire [2]. Dans 10% des cas il survient sur un terrain particulier, l'infection se fait le plus souvent par contiguïté à partir d'une sinusite ou par voie hématogène [3]. Dans notre cas l'abcès hypophysaire semble être favorisé par le terrain d'immunodépression (hémodialyse chronique), et l'infection est secondaire à une sinusite sphénoïdale. La sémiologie IRM est non spécifique (en T1 l'abcès est hypo ou isointense, en T2 hyperintense et présente une prise de contraste annulaire), mais elle permet de le suspecter et d'indiquer une chirurgie en urgence [4]. Habituellement le traitement associe une antibiothérapie à la chirurgie. Cependant dans la plus grande série de la littérature rapportant 33 cas d'abcès hypophysaire, seulement trois patients ont été traités par une antibiothérapie seule qui était suffisante vu la précocité du diagnostic [5]. Des rares auteurs ont rapporté également des succès thérapeutiques avec une antibiothérapie seule [6]. Dans notre cas l'évolution clinique et biologique de l'abcès hypophysaire était favorable sous antibiothérapie et hormonothérapie substitutive épargnant au malade les risques d'une chirurgie laborieuse vu son terrain.

Conclusion

Malgré sa rareté, l'abcès hypophysaire doit être évoqué devant un tableau clinique d'hypertension intracrânienne, une dysrégulation

hormonale hypophysaire et un contexte infectieux. Une conduite thérapeutique basée sur une antibiothérapie pourrait être tentée si diagnostic précoce. Dans notre cas l'abcès hypophysaire semble être favorisé par le terrain d'immunodépression (hémodialyse chronique) et l'évolution était favorable sous antibiothérapie et hormonothérapie substitutive avec un recul de 2 ans.

Conflits d'intérêts

Les auteurs ne déclarent aucun conflit d'intérêts.

Contributions des auteurs

Tous les auteurs ont contribué à la rédaction de ce manuscrit, ont lu et approuvé la version finale.

Figure

Figure 1: IRM cérébrale d'une coupe coronale en T2 montrant un processus hypophysaire avec prise de contraste périphérique en faveur d'un abcès

Références

1. Simmonds M. Zur pathologie der Hypophysis. Verh Dtsch Pathol. 1914;17:208-212. [PubMed](#) | [Google Scholar](#)
2. Vates GE, Berger MS, Wilson CB. Diagnosis and management of pituitary abscess: a review of twenty-four cases. J Neurosurg. 2001 Aug;95(2):233-41. [PubMed](#) | [Google Scholar](#)
3. Bauduceau B, Le Berre J-P, Mayaudon H, Dupuy O, Bordier L. Un diagnostic à ne pas méconnaître : l'abcès hypophysaire. Ann Endocrinol. 2005 ;66:464-465. [PubMed](#) | [Google Scholar](#)
4. Sabbah P. CT and MRI findings in primitive pituitary abscess: a case report and review of literature. J Neuroradiol. 1999 Oct;26(3):196-9. [PubMed](#) | [Google Scholar](#)
5. Fuyi L, Guilin L, Yong Y, Yi Y, Wenbin M, Yongning L, Gao C, Renzhi W. Diagnosis and management of pituitary abscess: experiences from 33 cases. Clinical Endocrinology. 2011;74:79-88. [PubMed](#) | [Google Scholar](#)
6. Uchida Y, Tsuchimochi N, Oku M, Fujihara N, Shimono N, Okada K, Harada M. Successful treatment of pituitary abscess with oral administration of sparfloxacin. Intern Med. 2008;47(12):1147-51. [PubMed](#) | [Google Scholar](#)

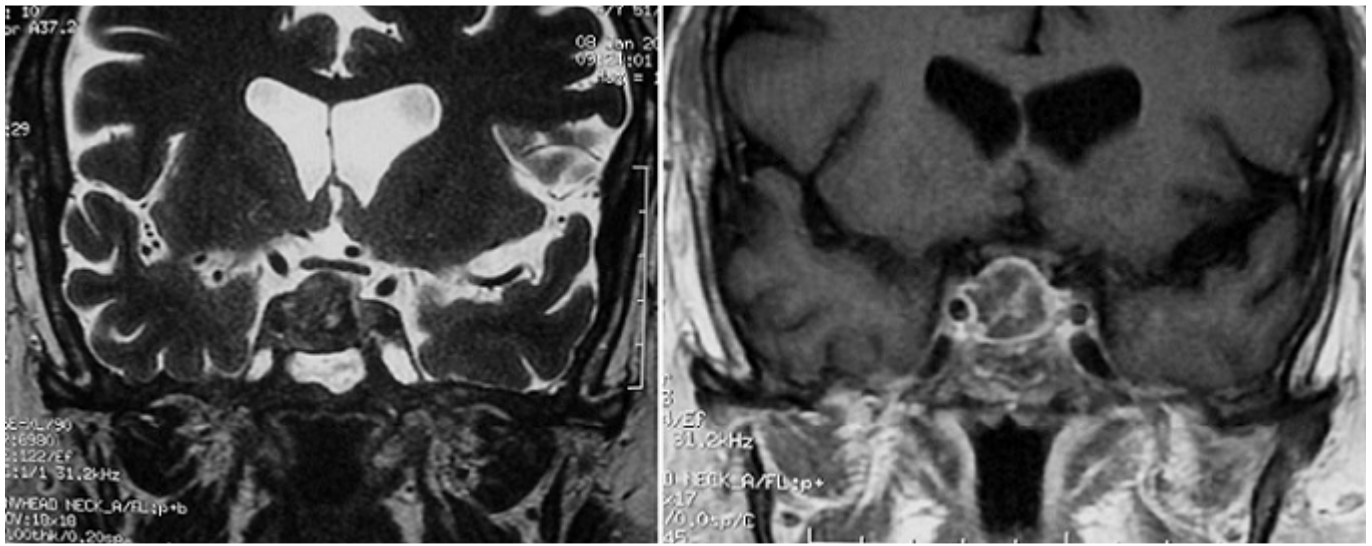


Figure 1: IRM cérébrale d'une coupe coronale en T2 montrant un processus hypophysaire avec prise de contraste périphérique en faveur d'un abcès