

Case report

Adénocarcinome vaginal primitif de type intestinal: cas clinique et revue de la littérature

Said Ait Laalim^{1,8}, Imane Tourghai¹, Karim Ibnmejdoub¹, Khalid Mazaz¹, Sanaa Raghy², Leila Chbani³, El Mazghi Abderahman⁴, Fatim Zahra Hijri⁴

¹Département de chirurgie générale, CHU Hassan II, Fès, Maroc, ²Département de gynécologie obstétrique, CHU Hassan II, Fès, Maroc, ³Département d'anatomo-pathologie, CHU Hassan II, Fès, Maroc, ⁴Département d'oncologie, CHU Hassan II, Fès, Maroc

⁸Corresponding author: Corresponding authors Ait Laalim Said, 16, rue Dominique, AV abi horayra, ZOHOR I, 30000, FES, Maroc

Key words: Adénocarcinome vaginal, type intestinal, radio-chimiothérapie, chirurgie, mauvais pronostic

Received: 19/12/2012 - Accepted: 29/01/2013 - Published: 21/05/2013

Abstract

L'adénocarcinome vaginal de type intestinal est une tumeur rare. Il pose un problème d'étiopathogénie, de diagnostic différentiel (avec un ADK rectal ou métastatique) et de prise en charge thérapeutique. Nous rapportons le cas d'une patiente de 46 ans, qui présente depuis 8mois des leucorrhées brunâtres. L'examen clinique trouve la présence d'une lésion infiltrante de 4cm, au dépend de la paroi postérieure du vagin avec envahissement de la cloison recto-vaginale. La biopsie a révélé un adénocarcinome colloïde muqueux de type intestinal. Cette interprétation histologique orientait vers une métastase vaginale d'un ADK gastro-intestinal, cependant, l'examen clinique, la recto-coloscopie, le scanner abdominal et l'imagerie par résonance magnétique (IRM) pelvienne ont permis d'exclure cette possibilité. La patiente a reçu une radio-chimiothérapie concomitante (RCC), suivie d'une résection chirurgicale. L'examen anatomopathologique de la pièce opératoire a montré une stérilisation totale de la tumeur. Après 2 ans de suivi la patiente a développée des métastases osseuses multiples témoignant de l'agressivité de cette tumeur.

Pan African Medical Journal. 2013;15:30. doi:10.11604/pamj.2013.15.30.2301

This article is available online at: <http://www.panafrican-med-journal.com/content/article/15/30/full/>

© Said Ait Laalim et al. The Pan African Medical Journal - ISSN 1937-8688. This is an Open Access article distributed under the terms of the Creative Commons Attribution License (<http://creativecommons.org/licenses/by/2.0>), which permits unrestricted use, distribution, and reproduction in any medium, provided the original work is properly cited.

Introduction

Le cancer primitif du vagin est une tumeur rare, il représente 1 à 3% des cancers gynécologiques et touche surtout la femme âgée [1]. Histologiquement, 95% des tumeurs primitives malignes du vagin sont de type épidermoïde [2]. Les adénocarcinomes (ADK) de type intestinal sont exceptionnels et seulement 9 cas ont été rapportés dans la littérature. Ce type de cancer pose un problème d'étiopathogénie, de diagnostic différentiel (avec d'autres ADK rectal ou métastatique), et de prise en charge thérapeutique. Nous relevons le défi diagnostique et thérapeutique de l'ADK primitif du vagin de type intestinal à travers un dixième cas et une revue de la littérature.

Patient et observation

Patiente de 46 ans, célibataire, sans antécédents d'endométriome ou d'exposition maternelle au Diethylstilbestrol (DES). Hystérectomisée il y a 2 ans pour utérus polyyomateux, sans signes de malignités à l'examen anatomopathologique de la pièce opératoire. La patiente a présenté depuis 8 mois une douleur périnéale à type de pesanteur associée à des leucorrhées brunâtres. L'examen clinique a révélé la présence d'une masse infiltrante, dure, blanchâtre et mal limitée au dépend de la jonction tiers inférieur/tiers moyen de la paroi postéro-latérale gauche du vagin. Le toucher rectal a montré la présence à 4 cm de la marge anale d'un bombement de la paroi antérieure du rectum évoquant une compression extrinsèque par une tumeur de voisinage. L'examen des aires ganglionnaires a révélé l'existence d'adénopathies inguinales bilatérales de plus de 1 cm pour la plus grande. Un examen sous anesthésie générale (pour mieux apprécier l'extension locale de la lésion) associé à une rectoscopie a montré que la tumeur a été au dépend de la paroi postérieure du vagin, envahissant la cloison recto-vaginale (CRV) sans atteindre la muqueuse rectale. Cette dernière a été d'aspect normal et sans signes de malignités sur les fragments biopsiés. Par contre la biopsie vaginale est revenue en faveur d'un ADK colloïde muqueux, franchement marqué par l'anti-corps anti-CK 20 et négatif au CK7 et la CK5/6 concluant ainsi en un ADK mucineux d'origine digestive (**Figure 1**). A l'écho-endorectale la lésion tumorale a été au dépend de la CRV sans atteindre la muqueuse rectale, d'autres biopsies ont été réalisées sur le versant rectal, qui sont revenues négatives. L'imagerie par résonance magnétique (IRM) pelvienne montre qu'il s'agit d'une lésion de la paroi postéro-inférieure du vagin envahissant la CRV, s'étendant sur une longueur de 5cm et mesurant 18mm d'épaisseur par endroit.

Cette lésion s'étend en arrière à l'espace ano-vaginale et envahit par endroit le canal anal du côté gauche à 2.5cm de la marge anale (**Figure 2**), avec présence d'ADP inguinales bilatérales. La tumeur a été classée stade III selon la classification FIGO. Après avoir éliminé un ADK d'origine rectale, notre attention a été orientée au début vers une métastase vaginale d'un ADK digestif. Un bilan a été réalisé dans ce sens (coloscopie totale, scanner abdomino-pelvien) et qui a été sans particularité. Les marqueurs tumoraux (ACE, CA19-9) étaient normaux. Le diagnostic d'un ADK vaginal primitif de type intestinal a été retenu et la patiente a reçu une radio-chimiothérapie concomitante (RCC): radiothérapie pelvienne à la dose totale de 45Gy en 25 séances de 1.8 Gy, étalée sur 5 semaines ainsi qu'une radiothérapie inguinales bilatérales. Cette radiothérapie était associée à une chimiothérapie à base de capécitabine (Xeloda) à la dose 825mg/m² les jours de la radiothérapie, puis elle a été opérée à la 6ème semaine post RCC. Il a été réalisé une résection intersphinctérienne (RIS) et de la paroi postérieure du vagin avec un curage inguinal bilatéral (**Figure 3**). Les suites opératoires ont été marquées par l'installation d'une fistule digestive périnéale, des

fuites urinaires insensibles et des rétentions d'urines nécessitant un recours à l'autosondage. L'examen anatomopathologique de la pièce opératoire a montré la présence d'une induration de 4/4cm au dépend du 1/3 moyen de la paroi postérieure du vagin. La réponse thérapeutique a été sous forme de flaque de colloïde sans résidu tumoral. Les Limites chirurgicales sont non envahies. Pour le curage ganglionnaire, il y avait 18N- /18N sur la pièce opératoire et 8N-/8N sur le curage inguinal.

La tumeur a été classée ypT0N0M0. La patiente a reçu en adjuvant 6 cures de Folfox 4 simplifié (oxaliplatine + LV5FU2 simplifié), et devant la persistance de la fistule digestive et la mauvaise cicatrisation périnéale, une graciloplastie a été réalisée comblant cette perte de substance et protégeant la suture colique. Après 2 ans de suivi la patiente a développée des métastases osseuses multiples, rachidiennes et costales.

Discussion

Le cancer primitif du vagin est une tumeur rare et représente 1 à 3% de tous les cancers gynécologiques [1]. L'ADK est une entité anatomopathologique rare et se voit dans 14% des tumeurs primitives du vagin [3]. Parmi ces tumeurs, les ADK à cellules claires sont les plus fréquemment décrits, ils surviennent chez la fille jeune et sont généralement associés à un traitement de la mère au cours de la grossesse par le DES [1]. Les ADK de type intestinal sont exceptionnels et seulement 9 cas ont été publiés dans la littérature [4-11] (**Tableau 1**).

Histologiquement le vagin est revêtu d'un épithélium malpighien non kératinisé et dépourvu de glandes ce qui rend mystérieux l'origine de ces ADK. L'adénose vaginale a été définie comme la présence de l'épithélium glandulaire dans le vagin à cause de la séquestration de l'épithélium glandulaire mullerian au sein de la muqueuse vaginale au cours de l'embryogenèse [12]. Il est estimé qu'environ 8% des femmes de moins de 25 ans ont une adénose vaginale [12]. Déjà en 1965 Sandberg avait suggéré que l'adénocarcinome vaginal pourrait survenir à partir des foyers d'adénose [13]. Ce tissu d'origine mullerian peut subir une métaplasie intestinale, puis une dysplasie et à la fin un adénocarcinome invasif. Plusieurs cas d'adénomes tubulo-villeux de type entérique ont été rapportés dans le vagin, la vulve et la cloison recto-vaginale [5, 14,15].

Histologiquement, ces adénomes sont identiques à leurs homologues du côlon et sont caractérisés par des prolongements papillaires en doigt de gants avec un stroma fibro-vasculaire [8]. Un des facteurs qui causent la métaplasie est l'environnement acide du vagin [1].

Une autre explication de l'origine des adénocarcinomes entériques dans le vagin est la théorie concernant le développement à partir des restes cloacaux [5, 8, 16]. Au cours du processus de développement par voie vaginale, le septum uro-génital va diviser le cloaque en une partie antérieure (sinus urogénital primitif) et une partie postérieure (le canal anorectal), entre lesquelles le périnée est formé. Les restes cloacaux sont en fait des zones de développement des tissus anorectaux incorporés dans la paroi vaginale postérieure au cours de ce processus [8]. Le milieu vaginal acide est susceptible de causer la transformation maligne de cet épithélium intestinal. Renforçant cette théorie, il a été rapporté une description d'une muqueuse intestinale normale de type épithélium cylindrique adjacente à un normal épithélium pavimenteux dans le vagin, qui a progressé à travers la dysplasie vers l'ADK [16]. Parmi les 9 cas d'ADK primitif du vagin de type intestinal qui ont été publiés, ont été rapportés 5 cas de dégénérescence d'un adénome

tubulo dysplasique vers un adénocarcinome, 2 cas dont l'origine urétrale a été suggérée vu que la lésion tumorale siège en péri-urétrale, 1 cas dans l'origine cloacale a été évoqué et dans la lésion a été présentée sous forme d'un polype dégénéré (**Tableau 1**). Chez notre patient la lésion siégeait au niveau de la jonction tiers moyen/ tiers inférieur de la paroi postérieure du vagin. C'est une situation intermédiaire entre le vagin et rectum, ce qui laisse suggérer pour certains auteurs que la tumeur pourrait provenir de la cloison recto-vaginale et infiltrer ensuite la muqueuse vaginale [17,18]. L'ADK a été de type colloïde muqueux, sans signe de dégénérescence d'un adénome dysplasique.

Par définition d'un ADK primitif du vagin, il faut éliminer la présence d'autres sites d'ADK qui envahissent le vagin soit par contiguïté (Vulve, col utérin, endomètre, urètre ou rectum) ou par une métastase à distance (rénale, sein, colon, poumon ou autres origines). Plusieurs marqueurs immuno-histochimiques sont utilisés pour différencier les tumeurs provenant de différents sites primaires. Surtout, la combinaison de CK7 et CK20 est souvent utile. Les ADK d'origines mammaires et pulmonaires sont fortement positive au CK 7 et expriment faiblement le CK20. Par contre dans les ADK d'origine colique ils sont constamment positifs au CK20 et ne sont que rarement CK7 immuno-réactive. Dans le cas présent, le carcinome intestinal était immuno-réactif au CK 20 et négatif pour le CK7. Toutefois, l'expression du profil cytokératine n'est pas utile pour distinguer une tumeur métastatique d'une tumeur primitive. Le diagnostic d'un ADK du vagin de type intestinal ne peut être retenu qu'après une vaste enquête étiologique incluant: un examen clinique approfondi, une recto- coloscopie, une TDM-TAP et éventuellement une IRM pelvienne. Chez notre patiente un bilan exhaustif a été réalisé, incluant tous les examens sus décrits, et qui n'a pas révélé d'autres localisations tumorales, ce qui nous a ainsi permis de retenir le diagnostic d'un ADK primitif du vagin de type intestinale.

Le cancer du vagin est répandu comme une tumeur de mauvais pronostic, surtout que la découverte de cette tumeur se fait généralement à un stade avancé [3, 19]. De plus, l'ADK du vagin est de plus mauvais pronostic que le carcinome épidermoïde [20]. En raison de la rareté de cet ADK type intestinal du vagin, la gestion optimale est inconnue et les résultats sont très variables. Concernant les 9 cas d'ADK vaginale de type intestinal, rapporté dans la littérature et à part un cas de récurrence tumorale à 8 mois après une exérèse locale suivie d'une radiothérapie [5], le traitement chirurgical semble donner de bons résultats en association avec la radio et/ou la chimiothérapie.

En résumé, nous avons rencontré un cas extrêmement rare d'ADK vaginal primaire chez une patiente jeune, traité par exérèse chirurgicale large après une RCC, suivi d'une CMT adjuvante. La pièce opératoire a été complètement stérilisée par la radio-chimiothérapie. Cependant sur un suivi de 24 mois on a été surpris par une récurrence tumorale osseuse disséminée, confirmant ainsi le mauvais pronostic de ces tumeurs.

Conclusion

Le type intestinal de l'Adénocarcinome primitif du vagin est extrêmement rare. Le diagnostic ne peut être établi que sur une étude immunohistochimique et après avoir éliminé les autres sites tumoraux de ce type histologique. Il n'y a pas de consensus concernant leur prise en charge thérapeutique. Cette observation illustre la difficulté diagnostic et le mauvais pronostic de cette tumeur maligne.

Conflits d'intérêts

Les auteurs déclarent n'avoir aucuns conflits d'intérêts.

Contributions des auteurs

Said Ait laalim a rédigé l'article et à contribuer à la prise des photos, Imane Tourghai a contribué à la recherche bibliographique, les autres auteurs ont contribué à la prise en charge thérapeutique de la malade et à la rédaction de ce document.

Tableaux et figures

Tableau 1: Adénocarcinome de type intestinal primitif du vagin. Revue des 9 cas rapportés dans la littérature

Figure 1: HESx250: prolifération tumorale adénocarcinomeuse (flèche) au sein de plages de mucus

Figure 2: IRM pelvienne montrant une lésion de la paroi postéro-latérale gauche du vagin (flèche) envahissant la cloison recto-vaginale

Figure 3: A) Image per opératoire montrant la résection intersphinctérienne par voie périnéale. B) Image per-opératoire montrant la résection de la paroi postérieure du vagin. C) Photo de la pièce opératoire, montrant une lésion blanchâtre de la paroi postérieure du vagin (flèche), qui correspond à l'adénocarcinome vaginale après radio chimiothérapie néo adjuvante

Références

1. Tjalma WA, Monaghan JM, Barros LA, et al. The role of surgery in invasive squamous carcinoma of the vagina. *Gynecol Oncol.* 2001 Jun;81(3):360-5. **PubMed | Google Scholar**
2. Malignant Disease of the Vulva and Vagina. 1997. London. Churchill Livingstone.
3. Creasman WT, Phillips JL, Menck HR. The National Cancer Data Base report on cancer of the vagina. *Cancer.* 1998 Sep 1;83(5):1033-40. **PubMed | Google Scholar**
4. Fox H, Wells M, Harris M, et al. Enteric tumors of the lower female genital tract: a report of three cases. *Histopathology.* 1988 Feb;12(2):167-76. **PubMed | Google Scholar**
5. Yaghsejian H, Palazzo JP, Finkel GC, et al. Primary vaginal adenocarcinoma of the intestinal type associated with adenosis. *Gynecol Oncol.* 1992 Apr;45(1):62-5. **PubMed | Google Scholar**
6. Nagar HA, McKinney KA, Price JH, et al. Enteric epithelium progressing through dysplasia to adenocarcinoma within the vagina. *Eur J Surg Oncol.* 1999 Feb;25(1):106-7. **PubMed | Google Scholar**
7. Mudhar HS, Smith JH, Tidy J. Primary vaginal adenocarcinoma of intestinal type arising from an adenoma: case report and review of the literature. *Int J Gynecol Pathol.* 2001 Apr;20(2):204-9. **PubMed | Google Scholar**

8. Heller DS, Merrell M, Sama J, et al. Periurethral vaginal adenocarcinoma of the intestinal type: report of two cases and review of the literature. *Gynecol Oncol.* 2000 Jun;77(3):478-81. **PubMed | Google Scholar**
9. Tjalma WA, Colpaert CG. Primary vaginal adenocarcinoma of intestinal type arising from a tubulovillous adenoma. *Int J Gynecol Cancer.* 2006 May-Jun;16(3):1461-5. **PubMed | Google Scholar**
10. Ditto A, Martinelli F, Carcangiu ML, et al. Incidental Diagnosis of Primary Vaginal Adenocarcinoma of Intestinal Type: A Case Report and Review of the Literature. *Int J Gynecol Pathol.* 2007 Oct;26(4):490-3. **PubMed | Google Scholar**
11. Driss M, Abid L, Mrad K, et al. Primary vaginal adenocarcinoma of intestinal type arising from an adenoma. *J Obstet Gynaecol.* 2007 Apr;27(3):332-3. **PubMed | Google Scholar**
12. Kurman RJ, Scully RE. The incidence and histogenesis of vaginal adenosis: An autopsy study. *Hum Pathol.* 1974 May;5(3):265-76. **PubMed | Google Scholar**
13. Sandberg EC, Danielson RW, Cauwet RW, et al. Adenosis vaginae. *Am J Obstet Gynecol.* 1965 Sep 15;93:209-22. **PubMed | Google Scholar**
14. Mortensen BB, Nielson K. Tubulovillous adenoma of the female genital tract: A case report and review of literature. *Acta Obstet Gynecol Scand.* 1991;70(2):161-3. **PubMed | Google Scholar**
15. Ciano PS, Antonioli DA, Critchlow J, et al. Villous adenoma presenting as a vaginal polyp in a rectovaginal tract. *Hum Pathol.* 1987 Aug;18(8):863-6. **PubMed | Google Scholar**
16. Orr JW Jr, Holimon JL, Sisson PF. Vaginal adenocarcinoma developing in residual pelvic endometriosis: a clinical dilemma. *Gynecol Oncol.* 1989 Apr;33(1):96-8. **PubMed | Google Scholar**
17. Yazbeck C, Poncelet C, Chosidow D, et al. Primary adenocarcinoma arising from endometriosis of the rectovaginal septum: A case report. *Int J Gynecol Cancer.* 2005 Nov-Dec;15(6):1203-5. **PubMed | Google Scholar**
18. Berger A, Rouzier R, Carnot F, et al. Primary adenocarcinoma of the rectovaginal septum: A case report and literature review. *Eur J Obstet Gynecol Reprod Biol.* 2001 Mar;95(1):111-3. **PubMed | Google Scholar**
19. Dockerty MB, Pratt JH, Decker DG. Primary adenocarcinoma of the rectovaginal septum probably arising from endometriosis: report of two cases. *Cancer.* 1954 Sep;7(5):893-8. **PubMed | Google Scholar**
20. Frank SJ, Deavers MT, Jhingran A, et al. Primary adenocarcinoma of the vagina not associated with diethylstilbestrol (DES) exposure. *Gynecol Oncol.* 2007 May;105(2):470-4. **PubMed | Google Scholar**

Tableau 1: Adenocarcinome de type intestinal primitif du vagin. Revue des 9 cas rapportés dans la littérature

Nom	Année	Age	Symptôme	Localisation	Taille cm	Origine	FIGO	Traitement	Suivie
Fox et al (4)	1988	35	PV	PAV	5 x 2,4 x 3,5	Cloacal	I	PA	6 mois/Pas de récurrence tumorale
Yaghsejian (5)	1992	52	SV	PPV	1	AV	I	LE +RT	8 mois/vivant avec la maladie
Nagar et al (6)	1999	36	SV	PAV	NA	AV	I	PA	NP
Heller et al 2 cas (7)	2000 2000	55 52	SV PV	PAV PAV	7 X 4 2,5	urethrale urethrale	NP NP	RCC RT + LE	NP 5ans/ Pas de récurrence tumorale
Mudhar et al (8)	2001	56	PV	PPV	1	AV	I	LE	1 an / Pas de récurrence tumorale
TJALMA et Colpaert (9)	2006	55	SV	PPV	4.5 x 4 x2.7	AV	II	PA	20 mois/ Pas de récurrence tumorale
Ditto et al (10)	2007	53	Fortuite	PPV	1x2	NP	NP	LE + CMT	32 mois/ Pas de récurrence tumorale
DRISS et al (11)	2007	70	Hématurie	PAV + meat uréthral	4	AV	NP	Refus du traitement	NP
Notre cas	2012	46	PV	PPV	5	NP	III	RCC + RIS et de la PPV + CMT	2 ans/Métastases osseuses

SV: Saignement vaginal. **PV:** Pertes vaginales. **PAV:** Paroi antérieure du vagin. **PPV:** Paroi postérieure du vagin. **AV:** Adénose vaginal. **NP:** Non précise. **PA:** Pelvectomie antérieure. **CMT:** Chimiothérapie. **LE:** locale Excérese. **RT:** Radiothérapie. **RIS:** Résection inter-sphinctérienne. **RCC:** Radiochimiothérapie concomitante.

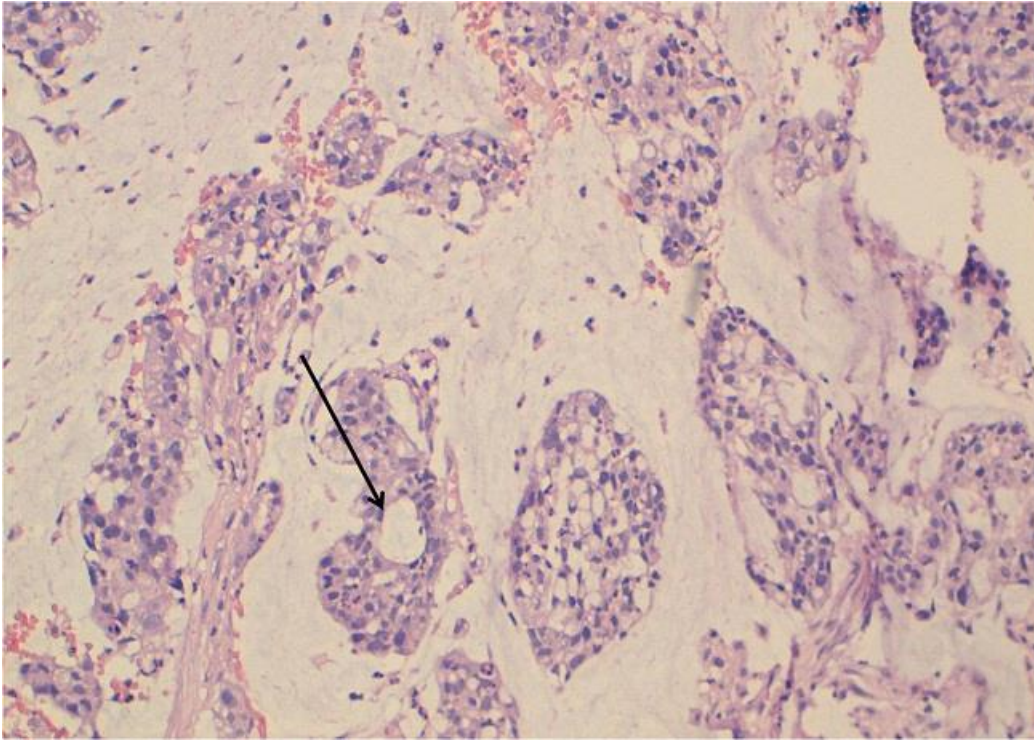


Figure 1: HESx250: prolifération tumorale adénocarcinomeuse (flèche) au sein de plaques de mucus

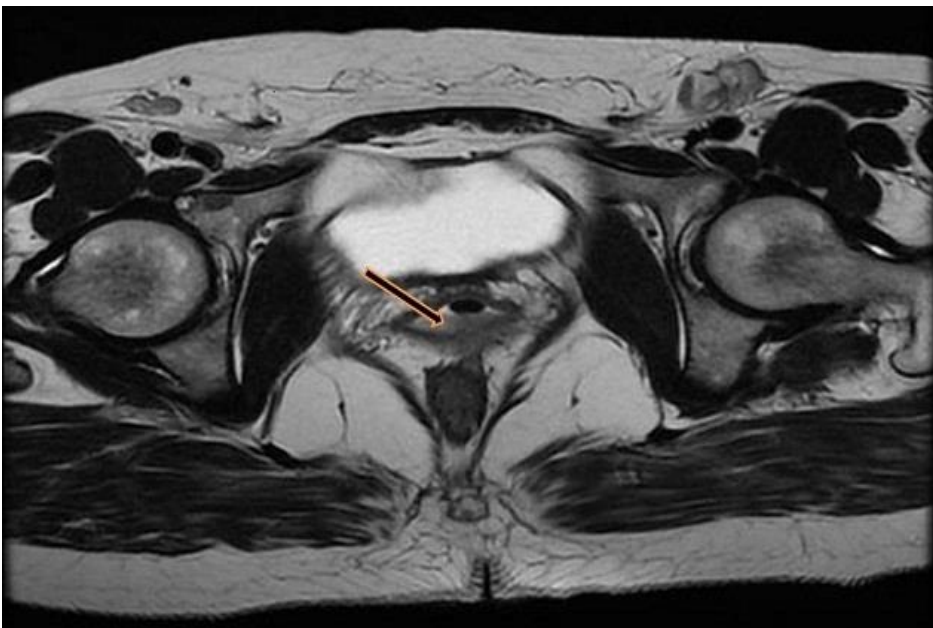

Figure 2: IRM pelvienne montrant une lésion de la paroi postéro-latérale gauche du vagin (flèche) envahissant la cloison recto-vaginale

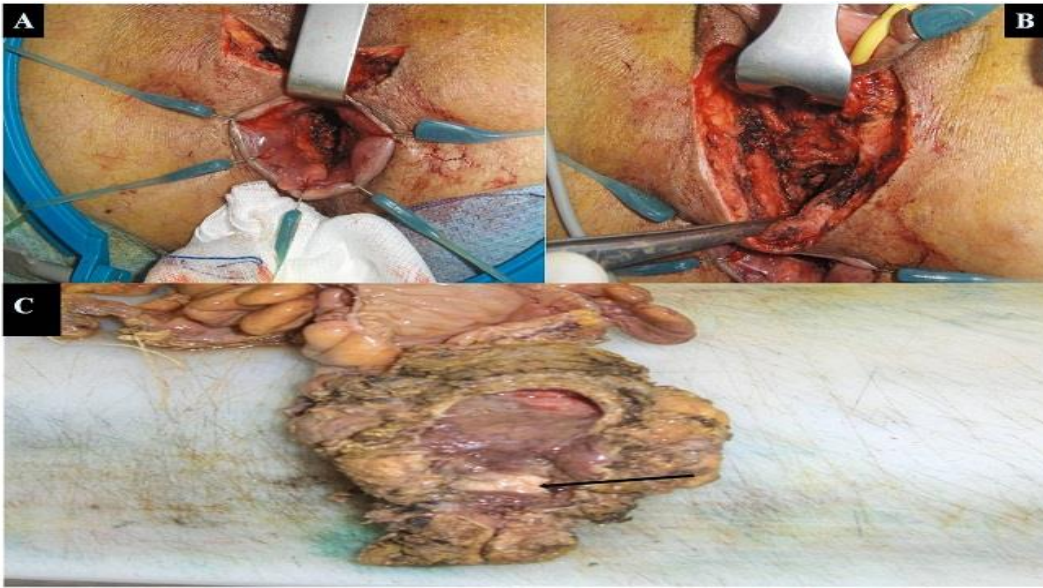

Figure 3: A) Image per opératoire montrant la résection intersphinctérienne par voie périnéale. B) Image per opératoire montrant la résection de la paroi postérieure du vagin. C) Photo de la pièce opératoire, montrant une lésion blanchâtre de la paroi postérieure du vagin (flèche), qui correspond à l'adénocarcinome vaginale après radio chimiothérapie néo adjuvante