

Case report

Lipoblastome de la fosse sous temporale

Jaafar Najib^{1,*}, Khalid Aniba¹, Mehdi Laghmari¹, Mohammed Lmejjati¹, Houssine Ghannane¹, Said Ait Benali¹, Hind Ennadam², Hind Mrabti², Nadia Cherif Idrissi²

¹Service de Neurochirurgie, Hôpital Ibn-Tofail, CHU Mohammed VI, Marrakech, Maroc, ²Service de Radiologie, Hôpital Ibn-Tofail, CHU Mohammed VI, Marrakech, Maroc

*Corresponding author: Jaafar Najib, Service de Neurochirurgie, Hôpital Ibn-Tofail, CHU Mohammed VI, Marrakech, Maroc

Key words: Lipoblastome, fosse infratemporale, IRM, excision totale

Received: 22/03/2013 - Accepted: 31/10/2014 - Published: 26/11/2014

Abstract

Le lipoblastome est une tumeur bénigne rare, formée d'adypocytes immatures associés à la présence d'une matrice myxoïde, de septas fibreux, et d'une architecture lobulaire. Il survient généralement chez le nourrisson et l'enfant. Cette tumeur touche dans la majorité des cas les tissus sous-cutanés des extrémités et du tronc. Elle est extrêmement rare au niveau de la tête et du cou. Un total de moins de 100 cas a été rapporté précédemment dans la littérature.

Pan African Medical Journal. 2014; 19:323 doi:10.11604/pamj.2014.19.323.2623

This article is available online at: <http://www.panafrican-med-journal.com/content/article/19/323/full/>

© Jaafar Najib et al. The Pan African Medical Journal - ISSN 1937-8688. This is an Open Access article distributed under the terms of the Creative Commons Attribution License (<http://creativecommons.org/licenses/by/2.0>), which permits unrestricted use, distribution, and reproduction in any medium, provided the original work is properly cited.

Introduction

Le lipoblastome est une tumeur bénigne rare [1], formée d'adypocytes immatures associés à la présence d'une matrice myxoïde, de septas fibreux, et d'une architecture lobulaire. Il survient généralement chez le nourrisson et l'enfant [2]. Cette tumeur touche dans la majorité des cas les tissus sous-cutanés des extrémités et du tronc. Elle est extrêmement rare au niveau de la tête et du cou. Un total de moins de 100 cas ont été rapportés précédemment dans la littérature [3]. Nous rapportant un cas très rare de lipoblastome de la fosse sous temporale.

Patient et observation

Un enfant de 7 ans, sans antécédents pathologiques, fut hospitalisé pour une tuméfaction temporo-mandibulaire droite augmentant progressivement de volume **Figure 1**. Cette masse était indolore sans aspect inflammatoire de la peau en regard ni adénopathie satellite. L'imagerie par résonance magnétique du massif facial montre une masse de la fosse infra-temporale droite à composante grasseuse prédominante avec une composante charnue au centre sans signe d'extension locorégional **Figure 2**. Le geste chirurgical a consisté en une exérèse totale en masse d'une lésion grasseuse **Figure 3** par une voie d'abord temporale droite.

Discussion

Le lipoblastome est une tumeur bénigne très rare du tissu grasseux embryonnaire [2]. C'est une tumeur qui touche presque exclusivement le nourrisson et l'enfant. L'âge de survenue est inférieur à 3 ans dans 90% des cas et inférieur à un an dans 40% des cas [4]. Bien que rares, les cas survenant chez des adultes ont été rapportés. Carcassone et al a rapporté un cas de lipoblastome du mésentère chez un homme de 63 ans [5]. Stout et Lattes ont également rapportés 6 cas de lipoblastome chez l'adulte [6]. Il existe une prédominance masculine avec un sexe ratio de 3/1 [7].

Le terme de lipoblastome est introduit par Jaffe en 1926 [8]. Chung et Enzinger [9] identifient en 1973 deux formes : Le lipoblastme, tumeur lobulée correspondant à la forme circonscrite de la tumeur et la lipoblastomatose, masse plus profonde, non encapsulée et plus infiltrante à l'égard des structures de voisinage correspondant à la forme diffuse. La majorité de ces tumeurs touchent les tissus sous cutanés des extrémités et du tronc. Elles sont extrêmement rares au niveau de la tête et du cou : Seulement 48 cas ont été signalés dans la littérature anglaise [1]. Habituellement, le lipoblastome est asymptomatique, mais il peut le devenir par sa taille et sa localisation [10]. Rasmussen et al. A mentionné un cas de lipoblastome cervical provoquant une obstruction intermittente des voies respiratoires. San et al a signalé le premier cas d'hémiplégie résultant d'un lipoblastome supraclaviculaire par compression de la moelle épinière [3].

L'apport de l'imagerie est capital dans l'approche diagnostique de ces tumeurs [11]. La radiographie standard, de nos jours presque abondamment révèle une masse opaque parfois d'allure grasseuse sans calcification. L'échographie montre soit une masse hyperéchogène soit une masse hétérogène contenant des plages hyperéchogènes dues au tissu adipeux, et d'autres faiblement échogènes au niveau des tissus myxoïdes. Elle est parcourue par des septas. Parfois la tumeur renferme des petites zones hypoéchogènes ou kystiques. [11] Le doppler couleur objective une

hypervascularisation uniquement septale. L'IRM, par son caractère non invasif et non irradiant, est souvent préférée à la tomодensitométrie. Elle confirme la nature grasseuse de la tumeur et l'aspect hétérogène en rapport avec le rehaussement des septas fibrovasculaires [2]. Elle permet aussi l'analyse dans les trois plans de l'espace des relations de la tumeur avec les organes adjacents et les structures vasculo-nerveuses. Le lipoblastome présente un aspect aspect bien limité avec hypersignal T1, signal intermédiaire ou hypersignal T2 et une annulation de signal sur les séquences de suppression de graisse [7].

Le diagnostic différentiel se pose avec: le liposarcome dans sa variété myxoïde au pronostic très péjoratif [12], encore plus rare que le lipoblastome. Il est caractérisé sur le plan histologique par la présence de mitoses anormales [13] ; le lipome qui n'existe théoriquement pas chez l'enfant ; l'hibernome : tumeur grasseuse bénigne touchant surtout l'adulte jeune, atteignant électivement la cuisse dont la pathogénie et le potentiel de malignité sont encore mal connus [14]. L'aspect en imagerie de ces tumeurs est aspécifique. L'histologie offre une approche plus précise du diagnostic. La mise en évidence de lipoblastes lobulés et la rareté des mitoses fait évoquer le diagnostic de lipoblastome [15]. L'absence de mitoses anormales écarte le diagnostic de liposarcome. L'hibernome [14] possède des caractéristiques cytologiques pathognomoniques (cellules grasseuses matures marron, uniforme à petit cytoplasme). L'étude cytogénétique constitue un complément d'information à l'analyse morphologique particulièrement utile pour le diagnostic de lipoblastome [16]. Elle objective souvent des remaniements caryotypiques portant sur le chromosome 8 (cassure au niveau du bras long) [12].

Le traitement de choix du lipoblastome consiste en une résection chirurgicale complète [17]. Le taux de récurrence locale est de 14 à 25% surtout lorsque la résection est incomplète [18]. Une résolution spontanée d'un lipoblastome de la tête du fémur après un an d'observation, a été rapportée [10]. Collins et al a rapporté le cas d'une maturation d'un lipoblastome cervical en un lipome sur rechute de 4 ans après l'exérèse initiale [19].

Conclusion

Le lipoblastome est une tumeur bénigne très rare du tissu grasseux embryonnaire. Elle est extrêmement rare au niveau de la tête et du cou. Son diagnostic différentiel se pose avec le liposarcome, le lipome et l'hibernome. L'aspect en imagerie de ces tumeurs est aspécifique. L'histologie Et l'étude cytogénétique offre une approche diagnostique précise. Le traitement de choix du lipoblastome consiste en une résection chirurgicale complète.

Conflits d'intérêts

Les auteurs ne déclarent aucun conflit d'intérêts.

Contributions des auteurs

Tous les auteurs ont participé à la prise en charge du patient. Tous ont lu et approuvé la version finale de ce manuscrit.

Figures

Figure 1: tuméfaction de la région temporo-mandibulaire droite (flèche)

Figure 2: (A) formation de la fosse infratemporale de contours polylobés, bien limitée en hypersignal T1; (B) hypersignal T2 et (C) hyposignal Fat Sat

Figure 3: pièce opératoire

Références

1. Nguyen S, Pham A, Brian Poirier B et al. Pediatric lipoblastoma in the head and neck: a systematic review of 48 reported cases. *International Journal of Pediatric Otorhinolaryngology*. 2010 ;74(7):723-728. **PubMed | Google Scholar**
2. Mo YH, Peng S SF, Li YW et Shun CT. Mesenteric lipoblastoma: case report. *Pediatric Radiology*. 2003;33(1):37-40. **PubMed | Google Scholar**
3. Sinha BK1, Thapa N2, Banskota DK Lipoblastoma in head and neck - A rare childhood tumour. *Kathmandu University Medical Journal*. 2006 Jan-Mar; 4(1): 94-7. **PubMed | Google Scholar**
4. Al-Salem A H, Al-Nazer M. Mesenteric lipoblastoma in a 2-year-old child. *Pediatric Surg Int*. 2003; 19(1-2):115-7. **PubMed | Google Scholar**
5. Carcassonne F, Bonneau H, Peschard JJ, Ghiragossian O . Lipoblastoma: report of a case of its occurrence in the mesentery. *J Int Coll Surg*. 1964; 42: 311-13. **PubMed | Google Scholar**
6. Stout AP, Lattes R . Tumors of the soft tissue. In: *Atlas of tumor pathology, 2nd series. Fascicle I*. Armed Forces Institute of Pathology, Washington DC. 1967 (2) pp 52-57. **PubMed | Google Scholar**
7. Kriaa S, Moussa A, Nouri A et al. Lipoblastoma omental: à propos d'un cas. *J Radiol*. 2005;86:1808-9. **PubMed | Google Scholar**
8. Jaffe RH. Recurrent lipomatous tumors of the groin: liposarcoma and lipoma pseudomyxomatodes. *Arch Pathol*. 1926;(1): 381-387. **PubMed | Google Scholar**
9. Chung EB, Enzinger FM. Bening lipoblastomatosis : an analysis of 35 cases. *Cancer*. 1973; 32(2): 611-4. **PubMed | Google Scholar**
10. Mognato G, Cecchetto G, Carli M et al. Is Surgical Treatment of lipoblastoma always necessary? *J Pediatr Surg*. 2000;35(10): 1511-13. **PubMed | Google Scholar**
11. Adnani A, Chellaoui M, Chat L et Dafiri. Aspect inhabituel d'un lipoblastome axillaire chez un nourrisson. *J Radiol*. 2005 ; 86(9): 1043-5. **PubMed | Google Scholar**
12. Miller GG, Yanchar NL, Magee JF et al. Tumor karyotype differentiates lipoblastoma from liposarcoma. *J Pediatr Surg*. 1997 ;32(12):1771-2. **PubMed | Google Scholar**
13. Crosier F, Jouve JL, Zattara-Cannoni H et al. Lipoblastome de la fesse. *J Radiol*. 2002;83:983-5. **PubMed | Google Scholar**
14. Furlong MA, Fanburg-Smith JC, Miettinen M. The morphologic spectrum of hibernoma: a clinicopathologic study of 170 cases. *Am J Surg Path*. 2001;25(6): 809-14. **PubMed | Google Scholar**
15. Fetsch JF, Miettinen M, Laskin WB et al. A clinicopathologic study of 45 pediatric soft tissue tumors with an admixtyre of adipose tissue and fibroblastic elements and lipofibromatosis. *Am J Surg Pathol*. 2000;24(11):1491-500. **PubMed | Google Scholar**
16. François A, Bodenat C, Rives N et al. Lipoblastome mésentérique avec remaniement du chromosome 8. *Ann Pathol*. 1997 ;17 ;406-11. **PubMed | Google Scholar**
17. Nam-Yong Do, Sung-Il Cho, Jun Hee Park et al. Lipoblastoma arising from the submandibular region. *Journal of Pediatric Surgery*. 2008; 43(11): E13-E15. **PubMed | Google Scholar**
18. Chung EB, Enzinger FM. Benign lipoblastomatosis: an analysis of 35 cases. *Cancer*. 1972;32(2):482-92. **PubMed | Google Scholar**
19. Collins MH, Chatten J. Lipoblastoma/lipoblastomatosis: a clinicopathologic study of 25 tumors. *Am J Surg Pathol*. 1997; 21(10): 1131-37. **PubMed | Google Scholar**

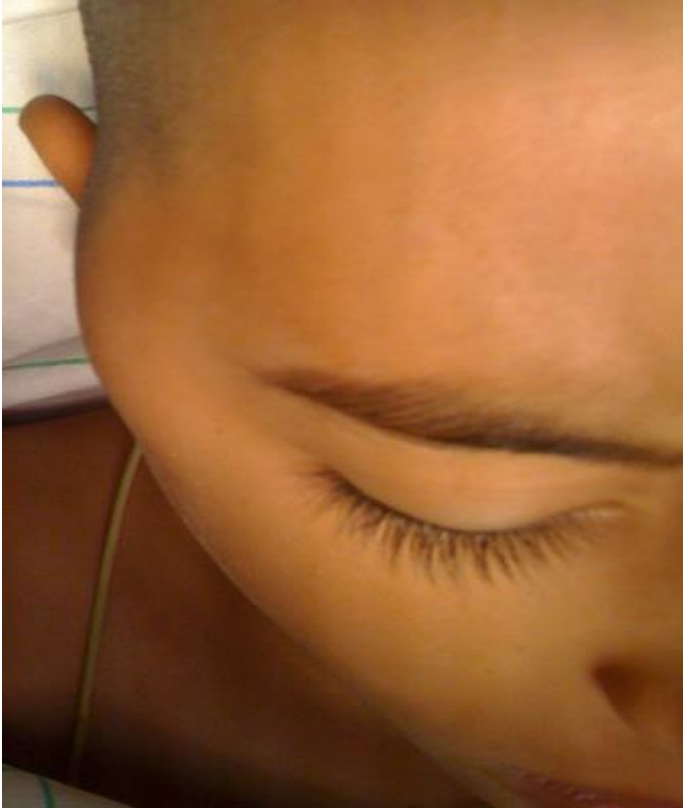

Figure 1: tuméfaction de la région temporo-mandibulaire droite (flèche)

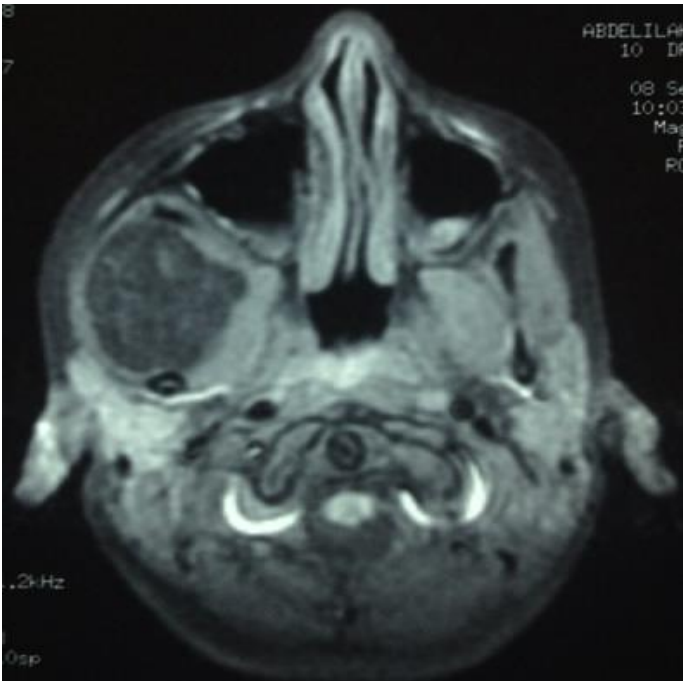


Figure 2: (A) formation de la fosse infratemporale de contours polylobés, bien limitée en hypesignal T1; (B) hypersignal T2 et (C) hypesignal Fat Sat

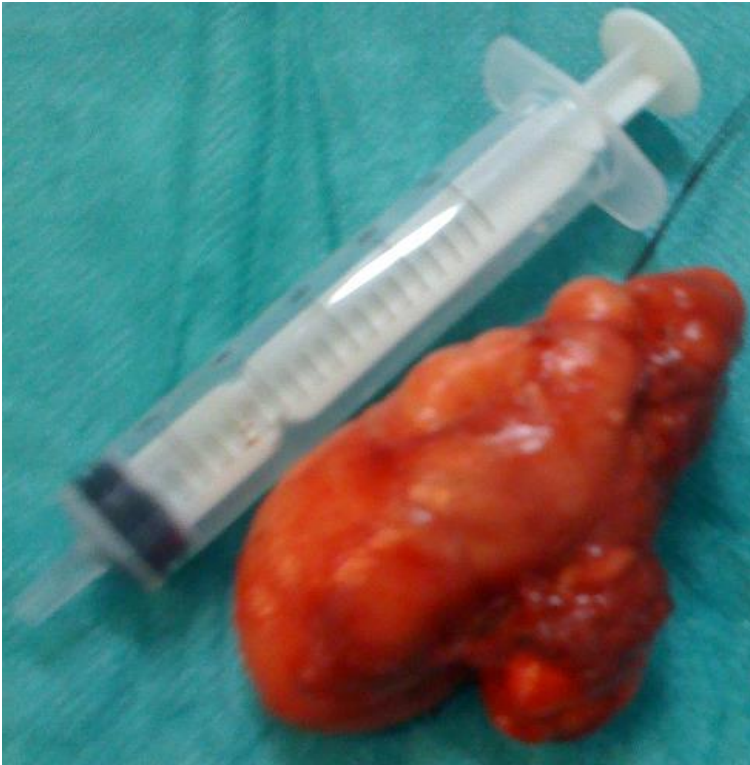

Figure 3: pièce opératoire