

# PRISE EN CHARGE DE L'ATRESIE CHOANALE

K. KHAMASSI, Z. SELMI, I. STAMBOULI, R. LAHIANI, M. HARZALLAH\*, D. NEJAH,  
M. BEN SALAH, N. KAFFEL, M. FERJAOUI

SERVICE D'ORL ET DE CHIRURGIE CERVICO-FACIALE, HOPITAL CHARLES NICOLLE,  
FACULTÉ DE MEDECINE DE TUNIS, UNIVERSITÉ TUNIS EL MANAR

\* SERVICE D'ORL ET DE CHIRURGIE CERVICO-FACIALE, HOPITAL REGIONAL DE GAFSA

## RESUME

**Introduction:** L'atrésie choanale est une malformation congénitale rare mais non exceptionnelle. Le but de notre travail est d'étudier les caractéristiques épidémiologiques, cliniques et radiologiques de cette pathologie, et de discuter les différentes modalités thérapeutiques et leurs résultats respectifs.

**Matériel et méthodes:** Notre étude rétrospective porte sur une série de 12 cas d'atrésie choanale opérés dans notre service entre 2002 et 2010. Tous les patients ont bénéficié d'un examen ORL et d'une tomodensitométrie du massif facial. Tous les patients ont été opérés sous anesthésie générale.

**Résultats:** L'âge moyen était de 10,7 ans (3 jours - 31 ans) et le sex-ratio était de 2. L'atteinte était unilatérale dans 66,6% et bilatérale dans 33,3% des cas. Dans 16% des cas, l'atrésie rentrait dans le cadre d'un syndrome polymalformatif. La technique opératoire utilisée était la voie endoscopique dans 10 cas et la voie transpalatine dans 2 cas. Le taux de succès global était de 75%. Trois cas de récurrence ont été notés. Ils ont été réopérés par voie endonasale.

**Conclusion:** L'endoscopie nasale et la TDM permettent le diagnostic positif de l'atrésie choanale. Le traitement de référence actuellement est la chirurgie par voie endonasale.

**Mots-clés:** atrésie choanale, malformation, obstruction nasale, endoscopie, tomodensitométrie, chirurgie endonasale

## SUMMARY

**Introduction:** Choanal atresia is a rare but not exceptional congenital malformation. The aim of this study is to analyse epidemiological, clinical and radiological features of this disease and to discuss different therapeutic modalities and their respective results.

**Materials and Methods:** We carry a retrospective study about 12 patients having choanal atresia, operated in our department between 2002 and 2010. All patients underwent complete ORL examination and sino-nasal CT scan. All patients were operated under general anaesthesia.

**Results:** Mean age was 10,7 years (3 days - 31 years) and the sex-ratio was 2. Involvement was unilateral in 66,6% and bilateral in 33,3% of cases. In 16% of cases, atresia was found within a polymalformative syndrome. Endoscopic endonasal surgery was performed in 10 cases and transpalatine procedure in 2 cases. The overall success rate was 75%. Three cases of recurrence were noted. They were reoperated with endonasal approach.

**Conclusion:** Nasal endoscopy and CT scan allow diagnosis of choanal atresia. The gold standard treatment in currently based on endoscopic endonasal surgery.

**Key-words:** choanal atresia, malformation, nasal obstruction, endoscopy, computed tomography, endonasal surgery

## INTRODUCTION

L'atrésie choanale est une malformation rare mais non exceptionnelle atteignant la partie postérieure des fosses nasales. Elle survient chez 1 nouveau né sur 5000 à 8000 naissances (1). Cette anomalie peut être associée à d'autres malformations congénitales dans 20% à 50% des cas. L'atteinte est unilatérale dans 60% et bilatérale dans 40% des cas. Elle est purement osseuse dans 29% et mixte (osseuse et muqueuse) dans 71% des cas (2). Plusieurs techniques chirurgicales ont été proposées pour le traitement de l'atrésie choanale. La voie endonasale est de plus en plus utilisée ces dernières années et a prouvé son efficacité et ses meilleurs résultats en matière de récurrence à long terme.

Le but de notre travail est d'étudier les caractéristiques épidémiologiques, cliniques et radiologiques de cette pathologie, et de discuter les différentes modalités thérapeutiques en comparant nos résultats avec ceux de la littérature.

## MATÉRIEL ET MÉTHODES

Il s'agit d'une étude rétrospective portant sur 12 patients porteurs d'une atrésie choanale, pris en charge dans notre service entre 2002 et 2010. Tous les patients ont bénéficié d'un examen ORL complet comprenant notamment une endoscopie nasale à l'optique rigide, sous anesthésie générale pour les jeunes enfants. Une TDM du massif facial a été réalisée dans tous les cas. Tous les



patients ont été opérés sous anesthésie générale. La voie endonasale (10 cas) et la voie transpalatine (2 cas) ont été pratiquées. Par voie endonasale, pour les atrésies osseuses et mixtes, l'intervention a consisté en une incision de la muqueuse nasale au niveau de la jonction vomer - cartilage septal. La muqueuse a été décollée et la plaque atrétique a été mise à nu puis fraisée. Chez quelques patients, une résection de la partie postérieure du vomer a été réalisée afin d'élargir la néochoane. Pour les atrésies muqueuses, une simple résection a été réalisée. Un calibre a été mis en place chez 6 patients et a été gardé en moyenne 3 semaines. Pour la voie transpalatine, pratiquée chez 2 patients ayant des atrésies purement osseuses, la région choanale a été exposée et un fraisage de la plaque atrétique avec élargissement choanal aux dépens du vomer ont été réalisés. Une sonde de calibre a été mise en place et a été gardée pendant 3 semaines. Des lavages pluriquotidiens au sérum physiologique associés à une antibiothérapie ont été prescrits chez tous les patients. La surveillance a été clinique et radiologique avec un recul moyen de 22 mois (12-40 mois).

## RESULTATS

L'âge moyen était de 10,7 ans (3 jours - 31 ans) et le sex-ratio de 2. L'atteinte était unilatérale dans 66,6% et bilatérale dans 33,3% des cas. L'âge moyen variait considérablement en fonction de l'uni ou la bilatéralité des lésions: 9,5 mois pour les atteintes bilatérales et 15,6 ans en cas d'atteinte unilatérale. On a retrouvé un syndrome malformatif chez 2 patients (16%): un garçon avait une trisomie 21 avec fente vélo-palatine et malformation cardiaque, et une fille avait une atrésie de l'œsophage associée.

Parmi les 4 patients ayant une atteinte bilatérale, il y avait 2 nouveau-nés qui ont présenté une détresse respiratoire néonatale nécessitant une prise en charge en réanimation pédiatrique. Ils ont été stabilisés par l'aménagement d'un passage aérien buccal (canule de Guedel), puis ils ont été transférés à notre service (l'une d'eux après avoir été opérée pour une sténose de l'œsophage). Pour les 2 autres enfants ayant une atteinte bilatérale, ils ont été vus plus tardivement (respectivement à 2 et à 5 ans); ils ont été opérés préalablement en dehors de notre service, dès la naissance, par voie endonasale, avec récurrence de la sténose choanale. Le motif de consultation de ces 2 enfants était une obstruction nasale bilatérale, une respiration buccale et une rhinorrhée purulente bilatérale chronique. L'examen endoscopique de ces 2 enfants a trouvé des choanes de calibre très réduit laissant un petit pertuis pour le passage aérien.

Pour les 8 patients présentant une atteinte unilatérale, le délai de consultation variait entre 1 et 30 ans. Les signes fonctionnels étaient dominés par l'obstruction nasale unilatérale complète associée à une rhinorrhée chronique et à des épisodes fréquents de surinfection. Deux patients

avaient un ronflement nocturne et des apnées du sommeil et 3 autres une hypoacousie homolatérale à l'obstruction nasale. L'examen endoscopique a trouvé dans tous les cas une choane obstruée par un diaphragme qui, à la palpation par l'endoscope, paraissait de nature osseuse dans 6 cas. L'endoscopie a trouvé une déviation septale postérieure associée dans 4 cas. L'otoscopie a retrouvé un tympan rétracté dans 2 cas, ailleurs elle était normale. Une TDM du massif facial a été réalisée chez tous les patients (Figures 1, 2 et 3). L'atrésie choanale s'est avérée osseuse dans 50%, membraneuse dans 16,6% et mixte dans 33,3% des cas.

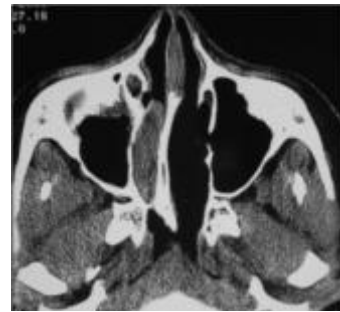

Fig.1 : (TDM, coupe axiale): Atrésie choanale mixte droite

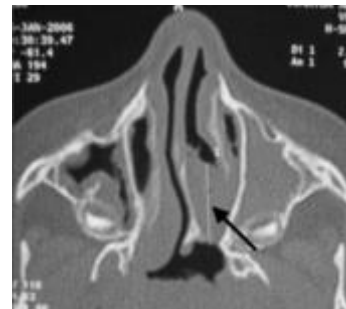


Fig.2 : (TDM, coupe axiale): Atrésie choanale membraneuse gauche

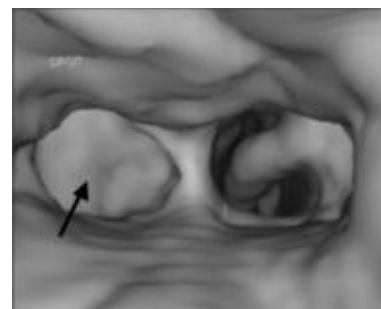


Fig.3 : Reconstruction 3D d'une atrésie choanale osseuse droite

Les 2 nouveau-nés ayant des atrésies choanales bilatérales ont été opérés en urgence. Les autres ont été opérés de façon différée. La voie endoscopique a été réalisée chez 10 patients et la voie transpalatine chez 2 autres.



Les suites post-opératoires immédiates étaient simples dans tous les cas.

Une bonne évolution a été notée dans 9 cas (75%) (Figure 4). Trois patients ont présenté une récurrence de la sténose (dont 2 initialement opérés par voie endoscopique et un par voie transpalatine). Il s'agissait de 2 atrésies bilatérales et d'une atrésie unilatérale, toutes mixtes. Ils ont été réopérés avec succès par voie endoscopique.

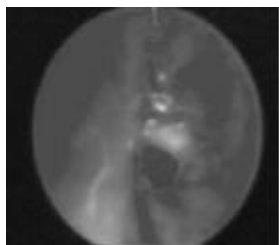


Fig.4 : Vue endoscopique après reperméabilisation d'une atrésie choanale

## DISCUSSION

L'atrésie choanale a été décrite pour la première fois par Johann Roederer en 1755. Cette entité n'a été individualisée qu'en 1880, lorsque Ronaldson a démontré sa présence lors d'une autopsie d'un nourrisson décédé par détresse respiratoire néonatale. Il s'agit d'une malformation congénitale caractérisée par une hypertrophie de la partie postérieure du vomer, associée à une ossification de la paroi postéro-latérale de la fosse nasale (3). Ces malformations anatomiques sont plus fréquemment observées en cas d'atrésie osseuse des choanes.

Plusieurs théories concernant la physiopathologie de l'atrésie choanale ont été proposées, allant de la persistance d'une membrane bucco-pharyngée ou de la membrane nasobuccale de Hochstetter, jusqu'à la persistance pathologique ou le défaut de migration du mésoderme qui va former des adhérences au niveau des choanes. La fosse nasale malformée comporte une moitié antérieure normale et une moitié postérieure rétrécie taillée en bec de flûte (4).

Les manifestations cliniques varient selon l'uni ou la bilatéralité des lésions. L'atteinte bilatérale se manifeste dès les premières minutes de vie par un syndrome de détresse respiratoire aiguë, nécessitant la mise en place d'une canule de Guedel, voire même une intubation et une assistance ventilatoire. Il est habituellement aisé de diagnostiquer les signes d'insuffisance respiratoire aiguë due à l'atrésie des choanes. Il s'agit d'une tachypnée avec tirage et cyanose, qui s'atténuent et peuvent même disparaître lorsque l'enfant crie ou pleure. Au contraire, les mouvements de succion et les tétées exacerbent ces manifestations. L'épreuve à la sonde est impossible et bute au niveau des choanes. Par ailleurs, on note un écoulement nasal permanent.

Les formes unilatérales passent souvent inaperçues jusqu'à l'adolescence voire l'âge adulte. Elles sont responsables d'obstruction nasale et de rhinorrhée unilatérale, voire d'anosmie.

Le diagnostic est basé sur l'endoscopie nasale qui permet de visualiser directement la plaque atrésique. La TDM permet de confirmer l'atrésie choanale, d'apprécier ses caractéristiques, sa nature et les anomalies osseuses qui la constituent (médialisation des apophyses ptérygoïdes, épaissement du vomer) (5,6). Elle ne doit être effectuée qu'après mise en condition des fosses nasales (lavage et aspiration), afin de ne pas confondre les images rétentionnelles avec les atrésies muqueuses.

L'imagerie (échographie, TDM, IRM) permet aussi de rechercher d'autres malformations crânio-faciales qui sont associées dans 20 à 50% des cas, tels qu'une fente vélo-palatine, des malformations des arcs branchiaux, ou encore des malformations cardiovasculaires ou abdominales. Parmi les syndromes polymalformatifs décrits, l'association CHARGE est la forme la plus complète. Cet acronyme a été utilisé afin d'identifier les pathologies les plus fréquemment associées (C: coloboma and visual impairment, H: heart disease, A: choanal atresia, R: retarded growth and development, G: genital hypoplasia in males, E: ear anomalies). Dans notre série, une malformation associée a été retrouvée dans 2 cas.

Le but du traitement est la restauration d'une filière aérienne normale stable dans le temps. Le traitement chirurgical fait appel à plusieurs techniques mais les voies transpalatine et endonasale sont les plus réalisées. La voie transpalatine a été la première technique pratiquée. Elle permet une bonne exposition de la choane et ainsi, la correction de l'atrésie. Un lambeau en forme de U est effectué avec préservation des pédicules palatins postérieurs. La partie postérieure du vomer, l'aile interne du processus ptérygoïde du sphénoïde ainsi que la plaque atrésique sont enlevés sous contrôle visuel direct. Cette technique permet une correction des anomalies anatomiques osseuses avec un taux de succès de plus de 80% (7). Triglia a obtenu un taux de succès de 90% sur un recul moyen de 7 ans (8). Toutefois, cette voie comporte un risque potentiel orthodontique et sur le développement du massif facial. Pour Ducroz et Garabedian, elle est indiquée d'emblée en cas d'atrésie choanale osseuse et en cas d'atrésie choanale mixte ou membraneuse après échec du laser (9). Actuellement, elle est réservée par plusieurs auteurs, soit aux échecs d'une première technique, soit aux contre-indications de la voie endonasale (fosses nasales étroites ou malformation crânio-faciale) (10). Dans notre série, nous avons pratiqué la voie transpalatine chez 2 patients pour des atrésies choanales osseuses pures.

Du fait de l'apparition des complications tardives de la voie transpalatine, la voie endoscopique a vu le jour en 1990 par Stankiewicz et constitue actuellement la voie la



plus utilisée et celle qui donne de meilleurs résultats à long terme (11,12,13). Elle peut être proposée dès la naissance, pour les atrésies uni ou bilatérales, quelque soit leur nature. La plaque atrésique est perforée sous guidage endoscopique. Après création d'un passage jusqu'au rhinopharynx, cette ouverture est élargie généralement par exérèse de la partie postérieure du vomer et maintenue par un calibrage (12,14). Pour certains auteurs, celui-ci n'est pas nécessaire (15,16) et peut même être une source de resténose par traumatisme prolongé de la muqueuse (17). Plusieurs chirurgiens recommandent l'utilisation de lambeau muco-périostés décollés à partir de la partie postérieure du septum et de la plaque atrésique (15), mais pour d'autres auteurs, cette approche est techniquement difficile dans les fosses nasales du nouveau-né et n'a pas prouvé son efficacité en matière de resténose (18). Le suivi post-opératoire est nécessaire à la recherche d'une resténose qui doit être réopérée. La voie endoscopique a un taux de succès élevé (10,19). Dans la série de Triglia, la perméabilité choanale après chirurgie a été obtenue dans 93% des enfants sans malformations associées, contre 77% chez les enfants ayant des anomalies associées (8). Dans notre série, le taux de succès de la voie endonasale était de 80%. Selon l'étude de Teissier (19), les facteurs prédictifs de resténose après chirurgie endonasale sont représentés par: le reflux gastro-œsophagien ( $p=0,03$ ), l'âge inférieur à 10 ans au moment de la chirurgie ( $p=0,03$ ) et l'expérience du chirurgien ( $p=0,04$ ). Aucune association significative entre les

autres facteurs et la récurrence n'a été retrouvée (malformations associées, antécédents de chirurgie endonasale, nature de l'atrésie, bilatéralité, calibrage postopératoire) (19). Dans notre série, les récurrences concernaient 3 cas d'atrésie mixte, dont 2 étaient bilatérales.

D'autres techniques d'appoint sont actuellement de plus en plus indiquées tel que l'application locale de mitomycine après chirurgie et le laser par voie endoscopique (20,21). Ce dernier est surtout préconisé dans les sténoses fibreuses résiduelles (8). Le taux de succès du laser peut atteindre 100% (22). Enfin, il est important de rappeler que la divulsion à la pince, anciennement pratiquée, est actuellement abandonnée par la quasi majorité des auteurs, étant donnée qu'il s'agit d'une technique aveugle, non contrôlable par la vision, et insuffisante avec des risques élevés de resténose (23,24,25).

## CONCLUSION

L'atrésie choanale est une malformation congénitale rare dont les manifestations cliniques varient selon le caractère uni ou bilatéral. L'endoscopie nasale et la TDM permettent le diagnostic positif. La chirurgie endonasale représente actuellement le traitement de référence. La voie transpalatine garde encore certaines indications.

## REFERENCES

- (1) Leclerc JE, Leclerc JT, Bernier K. Choanal atresia: Long-term follow-up with objective evaluation of nasal airway and olfaction. *Otolaryngol Head Neck Surg* 2008;138:43-9.
- (2) Brown OE, Pownell P, Manning SC. Choanal atresia: a new anatomic classification and clinical management applications. *Laryngoscope* 1996;106:97-101.
- (3) Wiatrak BJ. Unilateral choanal atresia. Initial presentation and endoscopic repair. *Int J Pediatr Otorhinolaryngol* 1998;15:27-35.
- (4) Cannoni M, Thomassin JM, Meyen A. L'imperforation choanale. Topographie de la malformation et intérêt de la voie transpalatine. *J Fr Otorhinolaryngol* 1983;32:289-93.
- (5) Crockett DM, Healy GB, Mc Gill TJ. Computed tomography in the evaluation of choanal atresia in infants and children. *Laryngoscope* 1987;97:174-83.
- (6) Kearns DB, Wickstead M, Choa DI. Computed tomography in choanal atresia. *J Laryngol Otol* 1988;102:414-8.
- (7) Ferguson JL, Neel HB 3rd. Choanal atresia: treatment trends in 47 patients over 33 years. *Ann Otol Rhinol Laryngol* 1989;98:110-2.
- (8) Triglia JM, Nicollas R, Paris J. Atrésie choanale: orientations thérapeutiques et résultats sur une série de 58 enfants. *Rev Laryngol Otol Rhinol* 2003;124:139-43.
- (9) Ducroz V, Garabedian EN. Atrésie choanale. *Cahiers d'ORL* 1997;4:248-54.
- (10) Rombaux Ph, Hamoir M, Gilain V, Verellen G, Debauche Ch, Clapuyt PH, et al. Les atrésies choanales: A propos d'une série rétrospective de 39 cas. *Rev Laryngol Otol Rhinol* 2001;122:147-54.
- (11) Josephson GD, Vickery CL, Giles WC, Gross CW. Transnasal endoscopic repair of congenital choanal atresia: long-term results. *Arch Otolaryngol Head Neck Surg* 1998;124:537-40.
- (12) Khafagy YW. Endoscopic repair of bilateral congenital choanal atresia. *Laryngoscope* 2002;112:316-9.
- (13) Gosepath J, Santamaria VE, Lippert BM, Mann WJ. Forty-one cases of congenital choanal atresia over 26 years - Retrospective analysis of outcome and technique. *Rhinology* 2007;45:158-63.
- (14) Eladl HM. Transnasal endoscopic repair of bilateral congenital choanal atresia: controverses. *J Laryngol Otol* 2010;124:387-92.
- (15) Ibrahim AA, Magdy EA, Hassab MH. Endoscopic choanoplasty without stenting for congenital choanal atresia repair. *Int J Pediatr Otorhinolaryngol* 2010;74:144-50.
- (16) Van Den Abbeele T, François M, Narcy P. Transnasal endoscopic treatment of choanal atresia without prolonged stenting. *Arch Otolaryngol Head Neck Surg* 2002;128:936-40.
- (17) Schoem SR. Transnasal endoscopic repair of choanal atresia: why stent? *Otolaryngol Head Neck Surg* 2004;131:362-6.
- (18) Ramsden JD, Campisi P, Forte V. Choanal Atresia and Choanal Stenosis. *Otolaryngol Clin North Am* 2009;42:339-52.
- (19) Teissier N, Kaguelidou F, Couloigner V, François M, Van Den Abbeele T. Predictive factors for success after transnasal endoscopic treatment of choanal atresia. *Arch Otolaryngol Head Neck Surg* 2008;134:57-61.
- (20) Levine HL. Endonasal laser surgery: an update. *Otolaryngol Clin North Am* 2006;39:493-501.
- (21) Bozkurt MK, Keles B, Azimov A, Ozturk K, Arbag H. The use of adjunctive topical mitomycin in endoscopic congenital choanal atresia repair. *Int J Pediatr Otorhinolaryngol* 2010;74:733-6.
- (22) D'Eredità R, Lens MB. Contact-diode laser repair of bony choanal atresia: a preliminary report. *Int J Pediatr Otorhinolaryngol* 2008;72:625-8.
- (23) Cumberworth VL, Djazaeri B, Mackay SI. Endoscopic fenestration of choanal atresia. *J Laryngol Otol* 1995;109:31-5.
- (24) Hajri H, Mannoubi S, Mathlouthi N et al. Imperforation choanale. Aspects cliniques, approche thérapeutique. *J Tun ORL* 2006;17:30-4.
- (25) Mbarek Ch., O.B.Gamra, Khammassi Kh. et al. Apport de la chirurgie endonasale dans le traitement de l'atrésie choanale. *Revue Maghrébine de Pédiatrie*. 2008;18:17-23