

CARCINOME PARATHYROÏDIEN

E. GASSAB, N. KRIFA, A. BERKAOUI, * A. HAMZAOUI, * I. KHOCHTALI,
K. HARRATHI, J. KOUBAA

SERVICE D'ORL ET DE CHIRURGIE CERVICO-FACIALE
* SERVICE DE MEDECINE INTERNE ET D'ENDOCRINOLOGIE
CHU FATTOUMA BOURGUIBA. MONASTIR

RESUME

Le carcinome parathyroïdien est une affection rare dont l'étiologie reste inconnue. Son diagnostic positif est souvent difficile. Il est basé sur un ensemble de critères cliniques, biologiques, histopathologiques et évolutifs. Il est suspecté en pré-opératoire par la sévérité du syndrome d'hyperparathyroïdie primaire. En per-opératoire, certaines caractéristiques macroscopiques de la tumeur sont hautement évocatrices de la malignité. L'analyse histopathologique de la pièce opératoire confirme le diagnostic en recherchant les critères de Schantz et Castelman. Ce diagnostic histologique est aidé par l'apport de l'immunohistochimie et de la biologie moléculaire. Le diagnostic de malignité peut aussi être retenu par des critères évolutifs tels que l'apparition de récidives locales ou de métastases à distances. Le traitement du carcinome parathyroïdien est avant tout chirurgical, mais dans certaines formes très agressives, une radiothérapie post-opératoire est susceptible d'améliorer le contrôle tumoral locorégional. Le suivi de la maladie se fait par le dosage régulier de la calcémie et de la parathorménémie. Nous rapportons un cas de carcinome parathyroïdien à travers lequel nous insistons sur les difficultés diagnostiques et nous exposons les différentes modalités thérapeutiques ainsi que le pronostic de cette tumeur.

Mots clés: Hypercalcémie, Hyperparathyroïdie primaire, Carcinome parathyroïdien, Chirurgie.

SUMMARY

Parathyroid cancer is uncommon and its etiology is largely unknown. It is difficult to diagnose. The preoperative syndrome is unusually severe primary hyperparathyroidism. Intraoperatively, many characteristics of the tumor may be highly suggestive. Confirmation requires pathological analysis of the operative specimens and the diagnosis is strengthened in the presence of associated Shantz and Castelman criteria. Specific immunohistochemical techniques have been shown to be contributive. The diagnosis can be further supported by the clinical course of local recurrence or metastatic spread. Treatment of this tumor is primarily surgical. In some cases, postoperative radiotherapy may improve locoregional control of the tumor. The disease control can be monitored by regular assay of serum calcium and the parathormone. We report a case of parathyroid carcinoma, with special emphasis on the diagnostic modalities of this tumor, its treatment and its prognosis.

Keywords: Hypercalcemia, Primary Hyperparathyroidism, Parathyroid carcinoma, Surgery.

INTRODUCTION

Le cancer parathyroïdien est une cause rare d'hyperparathyroïdie primaire dont la prise en charge se heurte essentiellement à deux problèmes : le premier est d'ordre diagnostique, le deuxième est d'ordre thérapeutique (1,3). Son diagnostic est souvent incertain en raison de la difficulté d'obtenir avec certitude des critères de malignité, même après l'étude histopathologique de la tumeur (1). Il est rarement évoqué en pré-opératoire devant la présence d'une hyperparathyroïdie primaire sévère (1, 2, 4). En per-opératoire, aucun critère macroscopique ne peut être considéré comme spécifique de malignité (3). Son diagnostic histologique est difficile, mais peut parfois être facilité par le recours à la biologie moléculaire et à l'immunohistochimie (2). La malignité peut dans certains cas n'être retenue qu'en postopératoire après un certain délai d'évolution, devant l'apparition de récidives locales ou de métastases à distance (1,3).

La chirurgie constitue le seul traitement curatif du cancer parathyroïdien, même si l'étendue de la résection à réali-

ser reste controversée (2, 4). Le pronostic est réservé en raison des complications liées à l'hypercalcémie maligne et du taux élevé des récidives. Cependant, le pronostic semble s'améliorer grâce à une meilleure prise en charge thérapeutique de l'hypercalcémie et à l'association d'une radiothérapie. En effet, la radiothérapie post-opératoire occupe actuellement une place mieux définie dans le traitement du carcinome parathyroïdien (2).

Nous rapportons dans ce travail, un cas de carcinome parathyroïdien de découverte per-opératoire, en insistant sur les difficultés diagnostiques de ce type de cancer et sur ses différentes modalités thérapeutiques.

OBSERVATION:

Il s'agit d'une patiente âgée de 53 ans qui a été hospitalisée dans notre service pour la prise en charge d'une hyperparathyroïdie primaire de découverte biologique lors du bilan étiologique d'un érythème noueux. Les antécédents médicaux sont marqués par la présence d'un diabète de type 2 non compliqué. L'anamnèse n'a pas



retrouvé de notion d'irradiation cervicale antérieure ni d'antécédents familiaux de pathologies néoplasiques.

La patiente ne présentait pas de signes cliniques d'hypercalcémie. L'examen cervical n'a pas montré de tuméfactions palpables. La tension artérielle était normale. La biologie a objectivé une calcémie à 2,70 mmol/l et une parathormonémie à 84,89 pg/ml.

L'échographie cervicale a montré un nodule parathyroïdien inférieur gauche refoulant le lobe gauche de la thyroïde et faisant 1,7 x 1,3 cm de taille. La scintigraphie au technétium 99m a montré une hypercaptation très précoce du radiotracteur au niveau du pôle inférieur du lobe thyroïdien gauche (figure 1).

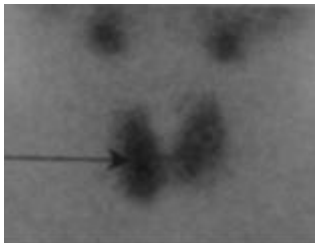


Fig. 1 : Scintigraphie au technétium 99m : hyperfixation au niveau du pôle inférieur du lobe gauche de la thyroïde.

La patiente a été alors opérée. L'exploration per-opératoire a mis en évidence une formation tumorale noirâtre siègeant au niveau du pôle inférieur du lobe gauche de la thyroïde faisant 3 cm de grand axe, adhérente au lobe thyroïdien homolatéral et au nerf récurrent (figures 2 et 3).

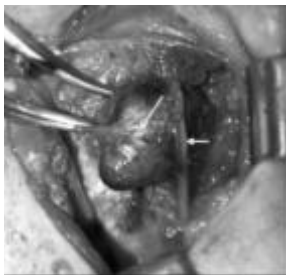


Fig. 2: Vue peropératoire : adhérences de la tumeur (flèche longue) à la glande thyroïde (étoile) et au nerf récurrent (flèche courte).

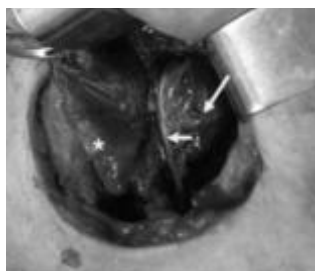


Fig. 3 : Vue peropératoire: tumeur noirâtre (flèche longue) adhérente au nerf récurrent (flèche courte).

La malignité a été fortement suspectée devant cet aspect macroscopique. L'exérèse tumorale a été faite en monobloc emportant la glande parathyroïde tumorale (figure 4), le lobe thyroïdien et les ganglions récurrentiels homolatéraux. Le nerf récurrent a été préservé.

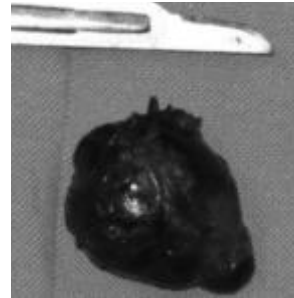


Figure 4: Pièce de résection tumorale.

L'examen extemporané a montré un parenchyme parathyroïdien sans signes de malignité. Les suites post opératoire étaient simples. La patiente n'a pas présenté de dysphonie post-opératoire. Le contrôle biologique pratiqué 2 jours après l'intervention a montré une normalisation de la calcémie (2,35 mmol/l) ainsi que de la parathormonémie (9,98 pg/ml). L'étude anatomopathologique définitive a conclu à un carcinome parathyroïdien en montrant des images d'infiltration capsulaire et d'emboles tumorales intra-vasculaires (figure 5 et 6).

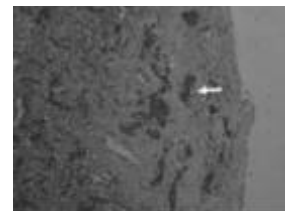


Figure 5: Coupe anatomopathologique de la tumeur : infiltration capsulaire (flèche).

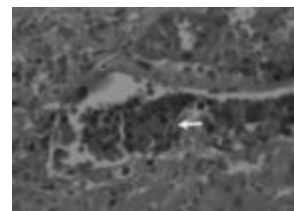

Figure 6: Coupe anatomopathologique de la tumeur: embolie tumorale intravasculaire (flèche).

Après un recul de 2 ans, la patiente n'a pas présenté de récurrences locales ni de métastases à distance, et l'érythème noueux a disparu.



DISCUSSION

Le carcinome parathyroïdien (CP) est rare (3,5). Il représente la cause de 0,5 à 4 % des hyperparathyroïdies primaires (2, 3, 5). Sa prévalence exacte, probablement sous-estimée, est difficile à déterminer en l'absence de critères diagnostiques consensuels, en particulier histologiques (2). Le premier cas a été publié par DeQuervain en 1904 et la plupart des observations ont été rapportées sous la forme de cas cliniques ou de séries historiques hétérogènes (1, 2).

Il se voit aussi bien chez l'homme que chez la femme, avec un sex-ratio de 1/1, alors que l'hyperparathyroïdie primaire bénigne s'observe essentiellement chez les femmes (1, 6-9). L'âge moyen de découverte varie de 44 à 54 ans. Il est inférieur à celui de l'hyperparathyroïdie primaire bénigne d'environ 10 ans (6, 7, 10).

Le plus souvent, aucun facteur étiologique n'est retrouvé (1, 2). Cependant, des formes familiales ont été décrites dans certains cas (11, 12), et peuvent parfois entrer dans le cadre d'une néoplasie endocrinienne multiple de type 1 ou d'une hyperparathyroïdie primaire familiale (12, 13). Une origine génétique a été récemment démontrée dans le syndrome d'« hyperparathyroïdie-tumeur de la mâchoire » qui est lié à une mutation du gène HRPT2 (14, 15). D'autres facteurs étiologiques sont suggérés, tels que les antécédents d'irradiation cervicale ou d'insuffisance rénale terminale (16, 17), sans que la relation cause à effet n'ait été démontrée. Aucun facteur prédisposant n'a été retrouvé chez notre patiente.

En pré-opératoire, certaines données cliniques peuvent faire évoquer le diagnostic de CP. La présence d'une tumeur palpable doit être considérée comme évocatrice de malignité. En effet, ce signe est retrouvé chez 65% des patients ayant un CP (1, 9), alors qu'il n'est présent que chez 5% des patients présentant un adénome parathyroïdien (1). La présence d'une dysphonie associée est aussi évocatrice de malignité (1). Les signes cliniques en rapport avec une hypercalcémie majeure orientent souvent vers un CP même si quelques cas de tumeurs non sécrétantes ont été rapportés (7, 18). Chez notre patiente, aucun élément clinique n'a permis d'évoquer le diagnostic de malignité en préopératoire. Elle ne présentait pas de signes d'hypercalcémie à type d'asthénie, de troubles neuropsychiques ou de douleur osseuse et l'examen clinique n'avait pas trouvé de masse cervicale palpable. La découverte chez elle de l'hyperparathyroïdie primaire était fortuite lors d'un examen biologique. Dans une étude multicentrique ayant porté sur 17 patients, Mucci-Hennekinne et al (1) ont trouvé que ce mode de découverte était le cas de 18 % de leurs malades.

À côté de ces éléments cliniques évocateurs, la sévérité de l'hyperparathyroïdie primaire biologique doit être considérée comme très suspecte (1, 4). La calcémie moyenne est supérieure à 3,2 mmol/l (valeurs normales comprises entre 2,2 et 2,6 mmol/l) chez 65 à 75% des

malades (1, 8, 19). Parallèlement, le taux plasmatique de PTH est élevé (supérieur à 60 pg/ml), plus élevé que pour un adénome de poids équivalent (19, 20). Cependant, les études qui ont recherché la corrélation entre le taux de PTH préopératoire et le CP se heurtent au nombre réduit des effectifs et au fait que le poids moyen des CP est fréquemment supérieur à celui d'un adénome bénin. La valeur du taux sérique de PTH ne peut donc actuellement pas être considérée comme un critère discriminant en raison de sa faible valeur prédictive positive (21, 22). Chez notre patiente, la parathormonémie était supérieure à 60 pg/ml, alors que la calcémie était modérément élevée (2,70 mmol/l).

À l'échographie, un certain nombre de critères évocateurs de malignité ont été décrits : taille supérieure à 2 cm, caractère hypoéchogène, présence de lobulations, limites irrégulières, infiltration des structures de voisinage ou présence d'adénopathies cervicales suspectes (19, 23). Toutefois, aucun de ces critères n'est spécifiquement associé au CP (24). L'échographie permet en outre d'effectuer une cytoponction de la lésion afin de confirmer la nature parathyroïdienne d'une masse cervicale. Cependant, le diagnostic cytologique de CP est difficile et peu spécifique, et il existe un réel risque d'ensemencement local par des cellules tumorales (2, 25, 26). La cytoponction ne peut donc pas être recommandée actuellement dans cette indication, sauf si le cancer est déjà métastatique (2). Le scanner et l'IRM ne sont pas spécifiques mais ont l'avantage, lorsque la tumeur est avancée, de préciser son extension locorégionale et à distance (4, 27, 28). En pratique, le diagnostic préopératoire des CP est rarement évoqué (1, 2). Les critères cliniques et biologiques, même si certains sont plus spécifiques que d'autres, ne font qu'orienter vers le diagnostic de carcinome sans pouvoir l'affirmer. Néanmoins, on peut considérer qu'un CP est hautement improbable si le taux de parathormone sanguine est inférieur à 4 fois la normale (8, 19).

En per-opératoire, l'aspect macroscopique de la tumeur est souvent évocateur de la malignité. Le diagnostic est fortement suspecté en per-opératoire :

- Si la tumeur est volumineuse, mesurant dans sa plus grande dimension 2 à 3 cm (2, 3),
- Si elle est de couleur noirâtre et de consistance dure (1, 3, 8),
- Si elle est de siège inférieur ; en effet, les glandes parathyroïdes inférieures semblent être le plus souvent atteintes selon les différentes séries (3),
- Lorsqu'elle est entourée d'une réaction inflammatoire inhabituelle (1, 2, 27), et/ou
- Si elle adhère étroitement aux structures de voisinage : la thyroïde, l'oesophage, le nerf récurrent et les muscles (1-3).

Dans 25 % des cas, la tumeur est de petite taille et ne diffère pas macroscopiquement de l'aspect d'un adénome



bénin (8, 29).

Dans notre cas, la tumeur intéressait la glande parathyroïde inférieure gauche. Elle était de couleur noirâtre et faisait 3 cm de grand axe. Elle adhérait au lobe thyroïdien et au nerf récurrent homolatéraux, permettant de suspecter fortement sa nature maligne.

L'examen anatomopathologique extemporané est d'interprétation difficile ; il n'apporte généralement une aide que dans les situations évidentes où le diagnostic a été déjà suspecté sur des données pré et per-opératoire (1, 4). L'examen extemporané n'avait pas montré de signes de malignité dans notre cas. Sur le plan histopathologique, la distinction entre adénome et CP est difficile. Le diagnostic repose sur un ensemble de critères macroscopiques et microscopiques définis par Schantz et Castelman (3, 27) (Tableau I).

Cliniques
Masse cervicale palpable Signes osseux d'hyperparathyroïdie primaire Signes rénaux d'hyperparathyroïdie primaire
Biologiques
Anémie normocytaire, normochrome Hypercalcémie majeure > 3,75 mmol/l PTH > 1000 ng/l (15 x la normale)
Histologiques
Macroscopiques
Couleur brun-noirâtre Consistance dure Aspect nodulaire Contours irréguliers Adhérence aux tissus adjacents Taille > 3,3 cm Poids moyen > 12 g
Microscopiques
Disposition en cordons : architecture trabéculaire Mitoses nombreuses Bandes fibreuses Franchissement capsulaire Emboles vasculaires
Immunohistochimie
Ki67 Gal3 Anticorps antiparafibrinémie

Tableau I : Critères diagnostiques et histopathologiques des carcinomes parathyroïdiens selon Schantz et Castelman modifiés (27)

Cependant, le diagnostic de certitude de CP demeure très incertain par les seuls aspects macroscopiques et microscopiques. La découverte d'un gène suppresseur de tumeur, HRPT2, codant une protéine à la fonction encore imprécise, la parafibrinémie, constitue une avancée majeure dans l'établissement du diagnostic de malignité (30). En effet, les mutations de HRPT2 ont été retrouvées de façon exclusive en cas de CP et jamais en cas d'adénomes bénins (31, 32).

Sur le plan thérapeutique, le seul traitement curatif est chirurgical, même si l'étendue de la résection à réaliser reste controversée (2, 4, 27). L'exérèse de la parathyroïde tumorale est systématique (2-4). Il paraît important de

réaliser d'emblée une résection « en bloc » lorsque sont réunis en pré- et/ou en per-opératoire des éléments de présomption de malignité (1). Cette résection intéresse le lobe thyroïdien et les ganglions homolatéraux ainsi que les muscles adjacents (1, 3, 4). Il ne faut pas rompre la capsule parathyroïdienne au cours de l'intervention pour éviter une récurrence locale (1). Le sacrifice du nerf récurrent ou du muscle sterno-cléido-mastoïdien n'est nécessaire que s'ils sont macroscopiquement envahis (2). L'atteinte ganglionnaire est rare (1, 4, 10). Elle n'intéresse qu'exceptionnellement les chaînes ganglionnaires latérales (33). En dehors des ganglions récurrentiels homolatéraux qui sont réséqués dans le même temps que la parathyroïde et le lobe thyroïdien homolatéral, il est donc inutile d'effectuer un curage plus large en l'absence d'adénopathies manifestement métastatiques.

En pratique, plusieurs situations se présentent :

- soit le diagnostic est fortement évoqué en préopératoire et est évident lors de l'intervention : il s'agit d'une tumeur manifestement maligne, dure, infiltrant les organes de voisinage, s'accompagnant d'adénopathies avec un examen extemporané confirmant le diagnostic ; dans ce cas, une exérèse en bloc doit être pratiquée (1, 2, 4). Cette situation est en pratique très rare (2, 4).

- soit le diagnostic est fortement suspecté, c'est à dire qu'il est probable macroscopiquement, mais l'examen extemporané ne permet pas de confirmer la malignité ; cette situation est relativement fréquente (2). Dans ce cas, il faut pratiquer au minimum l'exérèse en bloc de la parathyroïde, du lobe thyroïdien, du tissu prétrachéal et des ganglions récurrentiels homolatéraux. Un prélèvement limité de quelques ganglions latéraux et controlatéraux peut compléter l'exérèse même si son intérêt reste à démontrer (2). Cette situation était similaire à celle de notre patiente : l'aspect macroscopique de la tumeur était très évocateur de malignité et l'examen extemporané était négatif. On avait pratiqué une résection de la parathyroïde tumorale associée au lobe thyroïdien et aux ganglions récurrentiels homolatéraux. Le nerf récurrent avait pu être préservé malgré qu'il était adhérent à la glande tumorale. La résection musculaire n'était pas nécessaire du fait de l'absence d'extension tumorale évidente aux muscles de voisinage.

- soit le diagnostic n'est posé que sur l'examen anatomopathologique définitif, situation habituelle ; une reprise chirurgicale ne paraît être indiquée qu'en cas d'exérèse incomplète ou de persistance d'une hypercalcémie ; cette réintervention doit tenir compte également de l'âge du patient et de ses antécédents médicaux (2, 4).

La radiothérapie adjuvante semble avoir un rôle important dans le contrôle local de la maladie (2). Les études montrent une réduction très significative des récurrences locales lorsqu'une radiothérapie externe a été associée à la chirurgie (8, 33-35). La radiothérapie post-opératoire permet d'augmenter la période de rémission et ce quel que soit le



type de chirurgie initiale (5, 35). La chimiothérapie adjuvante n'a, à l'heure actuelle, aucune indication (1, 2, 7, 35). En cas de métastases, des protocoles variés de polychimiothérapie ont été proposés sans amélioration notable de la survie (35).

L'évolution des CP est lente. Les récurrences surviennent en moyenne 3 ans après la prise en charge initiale, avec un maximum de 20 ans (1, 2). Elles sont fréquentes en cas d'exérèse incomplète et obligent à de multiples reprises chirurgicales, difficiles et risquées (2, 3, 9). Le pronostic semble s'améliorer grâce à une meilleure prise en charge thérapeutique de l'hypercalcémie maligne (2). En effet, la morbidité et la mortalité du CP sont essentiellement liées à l'hypersecretion de PTH et à l'hypercalcémie qui en résulte, plutôt qu'à l'évolution tumorale elle-même (33). Il est généralement admis que le pronostic est meilleur en cas de découverte précoce de la maladie, en l'absence de métastases à distance et chez la femme de moins de 45 ans (2). Le suivi postopératoire consiste en la sur-

veillance régulière de la calcémie (1, 2, 27). La détection de récurrences métastatiques peut être établie par la scintigraphie au technétium^{99m}-sestamibi (2). Le risque de récurrence locale et de métastases est estimé être compris entre 25 et 60 % dans les 2 à 5 ans qui suivent la résection initiale (5, 8).

CONCLUSION

Le diagnostic de CP reste difficile même s'il existe plusieurs éléments évocateurs cliniques, biologiques et histologiques (1, 29). Le traitement est essentiellement chirurgical. Une exérèse adaptée dès la première intervention est indispensable et constitue le meilleur garant d'une guérison définitive (1, 2). La survie des patients atteints de ce cancer s'est nettement améliorée grâce à une meilleure prise en charge thérapeutique de l'hypercalcémie maligne et à un suivi prolongé des patients opérés (3, 5, 8).

REFERENCES

- (1) S. Mucci-Hennekinne, G. Desolneux, F. Luyckx, et al. Carcinome parathyroïdien. Etude multicentrique de 17 patients. *J Chir.* 2008; 145: 133-7.
- (2) Trésallet C, Royer B, Menegaux F. Carcinome parathyroïdien. *EMC Endocrinologie-Nutrition* 2008; 10-012-D-10.
- (3) Levin K, Galante M, Clark O. Parathyroid carcinoma versus parathyroid adenoma in patients with profound hypercalcemia. *Surgery.* 1987; 101: 647-60.
- (4) Menegaux F, Chigot JP. Carcinome parathyroïdien. *EMC Endocrinologie-Nutrition* 2001; 10-012-D-10.
- (5) Chow E, Tsang RW, Brierley JD, et al. Parathyroid carcinoma – The Princess Margaret Hospital experience. *Int J Radiation Oncology Biol Phys.* 1998; 41: 569-72.
- (6) Shane E. Clinical review 122: Parathyroid carcinoma. *J Clin Endocrinol Metab.* 2001; 86: 485-93.
- (7) Kirkby-Bott J, Lewis P, Harmer CL, et al. One stage treatment of parathyroid cancer. *Eur J Surg Oncol.* 2005; 31: 78-83.
- (8) Obara T, Fujimoto Y. Diagnosis and treatment of patients with parathyroid carcinoma: an update and review. *World J Surg.* 1991; 15: 738-44.
- (9) Iacobone M, Lumachi F, Favia G. Update on parathyroid carcinoma: Analysis of an experience of 19 cases. *J Surg Oncol.* 2004; 88: 223-28.
- (10) Lang B, Lo CY. Parathyroid cancer. *Surg Oncol Clin N Am.* 2006; 15: 573-84.
- (11) Wassif WS, Moniz CF, Friedman E, et al. Familial isolated hyperparathyroidism: a distinct genetic entity with an increased risk of parathyroid cancer. *J Clin Endocrinol Metab.* 1993; 77: 1485-9.
- (12) Streeeten EA, Weinstein LS, Norton JA, et al. Studies in a kindred with parathyroid carcinoma. *J Clin Endocrinol Metab.* 1992; 75: 362-6.
- (13) Visset J, Letessier E, Perchenet AS, et al. Forme familiale de cancer primitif des glandes parathyroïdes. Entité ou association fortuite? *Chirurgie.* 1992; 118: 223-8.
- (14) Marx SJ, Simonds WF, Agarwal SK, et al. Hyperparathyroidism in hereditary syndromes: special expressions and special managements. *J Bone Miner Res.* 2002; 17: 37-43.
- (15) Weinstein LS, Simonds WF. HRPT2, a marker of parathyroid cancer. *N Engl J Med.* 2003; 349: 1691-2.
- (16) Miki H, Sumitomo M, Inoue H, et al. Parathyroid carcinoma in patients with chronic renal failure on maintenance hemodialysis. *Surgery.* 1996; 120: 897-901.
- (17) Klempeter KP, Lovato JF, Clark PB et al. Is parathyroid carcinoma indeed a lethal disease? *Ann Surg Oncol.* 2005; 12: 260-6.
- (18) Harach HR. The parathyroid. In: Lloyd RV, ed. *Endocrine Pathology: Differential diagnosis and molecular advances.* Totowa, NJ: Humana press. 2004; 109-122.
- (19) Robert JH, Trombetti A, Garcia A et al. Primary hyperparathyroidism: Can parathyroid carcinoma be anticipated on clinical and biochemical grounds? Report of nine cases and review of the literature. *Ann Surg Oncol.* 2005; 12: 1-7.
- (20) Mózes G, Curlee KJ, Rowland CM, et al. The predictive value of laboratory findings in patients with primary hyperparathyroidism. *J Am Coll Surg.* 2002; 194: 126-30.
- (21) Beus KS, Stack Jr BC. Parathyroid carcinoma. *Otolaryngol Clin North Am.* 2004; 37:845-54.
- (22) Kebebew E. Parathyroid carcinoma. *Curr Treat Options Oncol.* 2001; 2: 347-54.
- (23) Hara H, Igarashi A, Yano Y, et al. Ultrasonographic features of parathyroid carcinoma. *Endocr J.* 2001; 48: 213-7.
- (24) Tamler R, Lewis MS, Livolsi VA, et al. Parathyroid carcinoma: Ultrasonographic and histologic features. *Thyroid.* 2005; 15: 744-5.
- (25) Spinelli C, Bonadio AG, Berti P, et al. Cutaneous spreading of parathyroid carcinoma after fine needle aspiration cytology. *J Endocrinol Invest.* 2000; 23: 255-7.
- (26) Thompson SD, Prichard AJ. The management of parathyroid carcinoma. *Curr Opin Otolaryngol Head Neck Surg.* 2004; 12: 93-7.
- (27) Sekkah Y, Baizri H, Mounach J, et al. A propos d'une hyperparathyroïdie maligne historique à localisations métastatiques inhabituelles. *Ann Endocrinol.* 2009; 70: 64-70.
- (28) Clark P, Wooldridge T, Klempeter K, et al. Providing optimal preoperative localization for recurrent parathyroid carcinoma: a combined parathyroid scintigraphy and computed tomography approach. *Clin Nucl Med.* 2004; 29: 681-4.
- (29) Mittendorf EA, McHenry CR. Parathyroid carcinoma. *J Surg Oncol.* 2005; 89: 136-42.
- (30) Carpten JD, Robbins CM, Villablanca A, et al. HRPT2, encoding parafibromin, is mutated in hyperparathyroidism-jaw tumor syndrome. *Nat Genet.* 2002; 32: 676-80.
- (31) Shattuck TM, Välimäki S, Obara T, et al. Somatic and germ-line mutations of the HRPT2 gene in sporadic parathyroid carcinoma. *N Engl J Med.* 2003; 349: 1722-9.
- (32) Howell VM, Haven CJ, Kahnoski K, et al. HRPT2 mutations are associated with malignancy in sporadic parathyroid tumors. *J Med Genet.* 2003; 40: 657-63 (Erratum in *J Med Genet.* 2004; 41: 20).
- (33) Clayman GL, Gonzalez HE, El-Naggar A, et al. Parathyroid carcinoma: evaluation and interdisciplinary management. *Cancer.* 2004; 100: 900-5.
- (34) Munson ND, Foote RL, Northcutt RC, et al. Parathyroid carcinoma: is there a role for adjuvant radiation therapy? *Cancer.* 2003; 98: 2378-84.
- (35) Busaicy NL, Jimenez C, Habra MA, et al. Parathyroid carcinoma: a 22-year experience. *Head Neck.* 2004; 26: 716-26.